www.revistaft.com.br

RevistaFT | ISSN 1678-0817 | v.30, n. 160, 2026 | DOI: 10.69849/qq2k5e16

Dissecção coronariana espontânea com recorrência de injúria miocárdica e manejo conservador: relato de caso

Spontaneous coronary artery dissection with recurrent myocardial injury and conservative management: a case report

Alice Arantes Rezende Costa e Silva[1]
Ana Cláudia Teixeira Marinho Tonaco[2]
Ana Carolina Mendes Coelho Ramos[3]
Paola Mara Santos[4]

RESUMO

A dissecção coronariana espontânea (SCAD) é uma causa infrequente, não aterosclerótica e não traumática de síndrome coronariana aguda (SCA), predominando em mulheres e frequentemente associada à ausência de fatores tradicionais para doença arterial coronariana obstrutiva. O diagnóstico precoce possui relevância clínica devido às particularidades terapêuticas e ao potencial risco de complicações associadas à intervenção coronária percutânea, ou mesmo enxerto de bypass da artéria coronária ou terapia fibrinolítica.

Relata-se o caso de paciente feminina, 54 anos, hipertensa bem controlada e portadora de hipotireoidismo, admitida por dor torácica em repouso associada à elevação de troponina. Inicialmente tratada como SCA, recebeu dupla antiagregação plaquetária e anticoagulação terapêutica. A cineangiocoronariografia demonstrou ausência de ateromatose significativa e padrão compatível com SCAD tipo 2 envolvendo artéria descendente anterior distal e ramo marginal obtuso da circunflexa. Evoluiu com recorrência de dor torácica, reinjúria miocárdica, elevação progressiva de troponina e surgimento tardio de alterações segmentares ecocardiográficas. Optou-se por tratamento conservador devido ao acometimento distal e ao elevado risco de progressão da dissecção durante nova abordagem invasiva para tratamento.

O caso evidencia a complexidade diagnóstica e terapêutica da SCAD, reforçando a importância do reconhecimento precoce e da individualização do manejo, mostrando que o tratamento conservador, focado em controle pressórico e de frequência cardíaca, pode ser a melhor escolha frente ao alto risco de desfechos desfavoráveis de medidas invasivas.

Palavras-chave: dissecção coronariana espontânea; síndrome coronariana aguda; manejo conservador.

ABSTRACT

Spontaneous coronary artery dissection (SCAD) is an uncommon, non-atherosclerotic, and non-traumatic cause of acute coronary syndrome (ACS), predominantly affecting women and frequently occurring in the absence of traditional risk factors for obstructive coronary artery disease. Early diagnosis is clinically relevant due to the unique therapeutic considerations and the potential risk of complications associated with percutaneous coronary intervention, coronary artery bypass grafting, or fibrinolytic therapy.

---

[1] autor principal
[2] co-autor 1
[3] co-autor 2
[4] Orientadora

We report the case of a 54-year-old woman with well-controlled hypertension and hypothyroidism who was admitted with chest pain at rest associated with elevated troponin levels. Initially treated as having ACS, she received dual antiplatelet therapy and therapeutic anticoagulation. Coronary angiography revealed no significant atherosclerotic disease and findings consistent with type 2 SCAD involving the distal left anterior descending artery and the obtuse marginal branch of the circumflex artery. The patient subsequently developed recurrent chest pain, recurrent myocardial injury, progressive elevation of troponin levels, and delayed onset of segmental wall motion abnormalities on echocardiography. Conservative management was chosen because of the distal location of the lesions and the high risk of dissection progression during a repeat invasive intervention.

This case highlights the diagnostic and therapeutic complexity of SCAD, emphasizing the importance of early recognition and individualized management. It also demonstrates that conservative treatment, focused on blood pressure and heart rate control, may be the most appropriate approach when invasive strategies carry a high risk of unfavorable outcomes.

Keywords: spontaneous coronary artery dissection; acute coronary syndrome; conservative management.

INTRODUÇÃO

A dissecção coronariana espontânea (SCAD) corresponde à separação não traumática e não iatrogênica das camadas da parede arterial coronariana, resultando na formação de hematoma intramural e/ou ruptura íntima, com consequente redução do fluxo sanguíneo coronariano[1]. Embora historicamente considerada rara, o reconhecimento crescente da entidade e o aprimoramento dos métodos diagnósticos demonstraram que a SCAD representa causa relevante de síndrome coronariana aguda (SCA), particularmente em mulheres jovens e de meia-idade, frequentemente sem fatores clássicos de risco para doença aterosclerótica[2]. Descrita há quase um século, foi, por tempos, pouco compreendida, sendo associada apenas ao período periparto e gravídico[10].

Estima-se que a SCAD seja responsável por aproximadamente 1-4% de todos os casos de síndrome coronariana aguda e por até 35% dos infartos agudos do miocárdio em mulheres com menos de 50 anos[3]. Sua fisiopatologia ainda é obscura, sendo proposto dois mecanismos principais: ruptura intimal com formação de falso lúmen e desenvolvimento primário de hematoma intramural decorrente de sangramento da *vasa vasorum*, levando à compressão luminal e isquemia miocárdica[1,4].

Diversas condições têm sido associadas ao desenvolvimento da SCAD, incluindo displasia fibromuscular, gestação e período puerperal, doenças do tecido conjuntivo, estados inflamatórios sistémicos e situações de estresse físico ou emocional intenso[2,5]. A apresentação clínica é heterogênea, variando desde dor torácica típica e infarto agudo do miocárdio até manifestações mais graves, como arritmias ventriculares, choque cardiogênico e morte súbita[2].

O diagnóstico é fundamentado principalmente na angiografia coronariana invasiva, sendo complementado, em casos selecionados, por métodos de imagem intracoronária, como ultrassom intracoronário (*intravascular ultrasound-IVUS)* e tomografia de coerência óptica (*optical coherence tomography - OCT)*, os quais permitem melhor caracterização da anatomia vascular e identificação do hematoma intramural[6]. Em relação ao tratamento, diferentemente da doença coronariana aterosclerótica, a abordagem conservadora, com foco em controle pressórico e de frequência cardíaca, tem sido preferida em pacientes estáveis, considerando a elevada taxa de cicatrização espontânea e potencial risco de complicações associadas à intervenção percutânea[2,7], ou mesmo enxerto de bypass da artéria coronária ou terapia fibrinolítica.

Diante da baixa incidência, da diversidade de apresentações clínicas e dos desafios diagnósticos e terapêuticos, o presente relato descreve um caso de dissecção coronariana espontânea, destacando aspectos clínicos, diagnósticos e de manejo, com o objetivo de contribuir para o reconhecimento precoce dessa condição potencialmente grave.

RELATO DO CASO

Paciente do sexo feminino, 54 anos, portadora de hipertensão arterial sistêmica bem controlada e hipotireoidismo, em uso regular de levotiroxina e perindopril/indapamida, admitida em 08/05/26 devido a quadro de dor precordial em aperto, de início súbito, em repouso, associada a episódios prévios intermitentes com melhora espontânea. Relata importante estresse emocional recente, devido a perda familiar. Foi encaminhada para Unidade de Terapia Intensiva (UTI) para monitorização e tratamento otimizado.

Na admissão, apresentava elevação discreta de troponina (1,15ng/ml com posterior 1,07ng/ml), sendo inicialmente manejada como síndrome coronariana aguda, recebendo ácido acetilsalicílico, clopidogrel, atorvastatina e enoxaparina em dose terapêutica.

Foi submetida à cineangiocoronariografia em 09/05/26, que demonstrou ausência de ateromatose coronariana significativa e presença de estreitamento longo, difuso e progressivo do lúmen em artéria descendente anterior distal e importante ramo marginal obtuso da artéria circunflexa, associado a afilamento progressivo sem flap intimal evidente, compatível com dissecção coronariana espontânea tipo 2. Observou-se ainda presença de microfístulas da coronária esquerda para o ventrículo esquerdo.

Após confirmação diagnóstica, a anticoagulação foi suspensa e iniciado tratamento clínico com metoprolol e losartana. Ecocardiograma transtorácico inicial demostrava função sistólica preservada, fração de ejeção de aproximadamente 62% e ausência de alterações segmentares. Paciente evoluiu com estabilidade clínica e hemodinâmica. Eupneica em ar ambiente, sem recorrência de precordialgia, tendo alta do UTI no dia 11/05/26.

A paciente foi readmitida em UTI em 12/05/26 por recorrência de dor torácica e elevação significativa de troponina, embora sem alterações segmentares iniciais ao ecocardiograma beira leito. Inicialmente manejado dor torácica com opióides e nitratos, no entanto, precisou ser suspenso nitrato devido a intolerância por cefaleia.

Durante a internação em UTI, observou-se persistência de elevação progressiva da troponina (10,8 -> 13,3 -> 25 ng/ml), acompanhada por surgimento de hipocinesia médio-apical inferior, inferolateral e apical lateral à ecocardiografia seriada beira leito. Foi realizado discussão multidisciplinar com equipe de hemodinamicistas e intensivistas, que optaram por manutenção da estratégia conservadora devido ao acometimento distal das lesões e elevado risco de progressão para falsa luz e ruptura coronariana.

Após o dia 17/05/26 ocorreu queda progressiva dos níveis de troponina, sem novos episódios de dor torácica, permitindo ajuste medicamentoso, alta da UTI e posterior alta hospitalar em 21/05/26, em uso de ácido acetilsalicílico, metoprolol e terapia anti-hipertensiva.

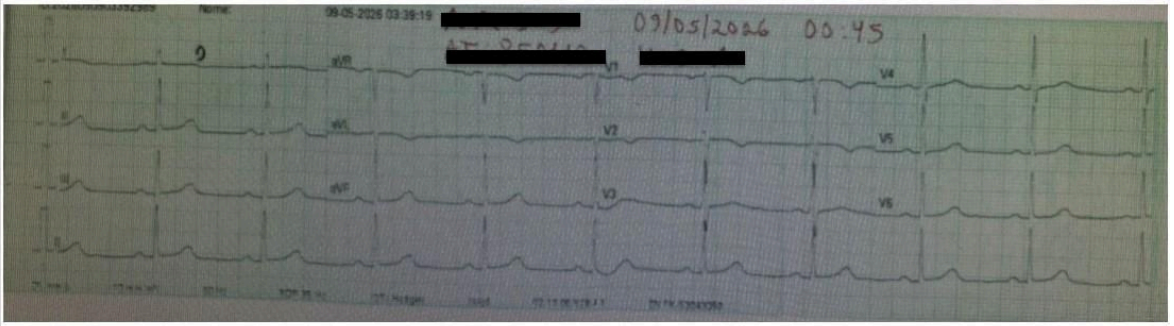

Figura 1 – Eletrocardiograma de 12 derivações da primeira admissão na UTI

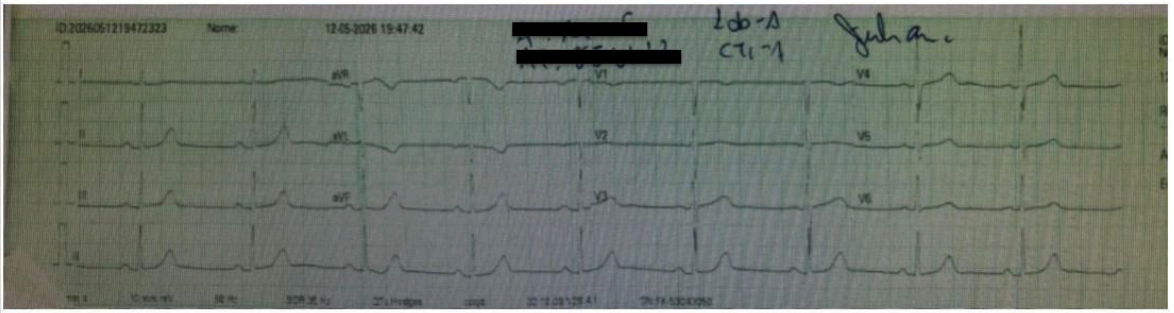

Figura 2 – Eletrocardiograma de 12 derivações da readmissão na UTI

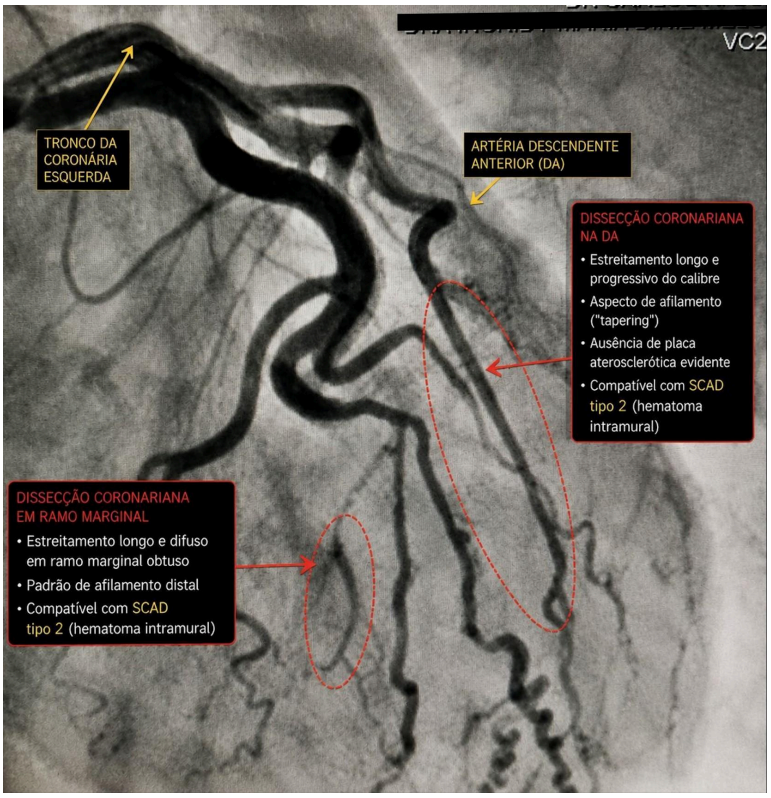

Figura 3 - Imagem da cineangiocoronariografia realizada em 09/05/26

DISCUSSÃO

O presente caso reúne múltiplos aspectos de relevância clínica associados à SCAD.

Primeiramente, a paciente apresentava perfil epidemiológico clássico, caracterizado por sexo feminino, ausência de aterosclerose significativa e presença de potencial desencadeante emocional importante. Estudos observacionais demonstram associação frequente entre SCAD e estressores emocionais intensos, provavelmente relacionados à hiperatividade simpática e aumento do estresse parietal vascular[3].

Destaca-se a importância da angiografia coronariana na abordagem, pois permite classificar a dissecção, segundo Saw, em tipo 1 (visualização de contraste na parede arterial), tipo 2 (estenose lisa e difusa de predomínio médio-distal do vaso) e tipo 3 (estenose focal semelhante à aterosclerose, com diferenciação por imagem intracoronária). A tipo 2 é mais comumente encontrada em aproximadamente dois terços dos casos, predominando no segmento médio-distal da artéria descendente anterior. Descreveu-se, neste relato, o acometimento do segmento distal. Outro aspecto relevante do padrão angiográfico observado é o fato de ser um diagnóstico desafiador, pelo estreitamento difuso do vaso sem visualização evidente de flap intimal[8].

A evolução clínica foi marcada por recorrência da dor torácica, elevação tardia dos biomarcadores e

aparecimento de alterações segmentares ecocardiográficas. Apesar disso, optou-se pela manutenção do tratamento conservador, focado em controle pressórico e de frequência cardíaca, devido ao acometimento distal e ao elevado risco de complicações associadas à intervenção coronária percutânea. O manejo terapêutico na maioria dos casos é conservador e de suporte, uma vez que mais de 70% têm regressão das lesões angiograficamente visíveis[12]. A longo prazo, o betabloqueador tem papel na redução da recorrência, e a dupla antiagregação plaquetária, com aspirina e clopidogrel, é recomendada por especialistas por até 1 ano[13]. Antagonistas do sistema renina-angiotensina são indicados se houver disfunção sistólica ou hipertensão, e as estatinas são reservadas para dislipidemia preexistente ou doença aterosclerótica concomitante[14].

Procedimentos invasivos em SCAD apresentam maior probabilidade de falha técnica, extensão da dissecção, cateterização inadvertida da falsa luz e necessidade de múltiplos stents[9].

Outro achado de interesse foi a presença de microfístulas coronárias para ventrículo esquerdo, entidade pouco descrita em associação à SCAD e cuja relevância fisiopatológica permanece indefinida.

A evolução favorável após otimização do tratamento clínico reforça a importância da individualização terapêutica e do manejo conservador em pacientes hemodinamicamente estáveis. Diante da possibilidade de recorrência, o acompanhamento periódico é necessário e exames não invasivos são vistos com otimismo neste cenário, ainda com pouca evidência na literatura[11].

CONCLUSÃO

A dissecção coronariana espontânea deve ser considerada no diagnóstico diferencial de síndrome coronariana aguda , especialmente em mulheres sem aterosclerose significativa, particularmente diante de estressores emocionais recentes.

O caso apresentado demonstra que a recorrência de sintomas e elevação tardia de biomarcadores não implica necessariamente a necessidade de procedimentos invasivos, especialmente quando o acometimento distal aumenta o risco de intervenção. O manejo conservador individualizado permaneceu associado a desfecho clínico favorável[12].

Conflito de interesse

Os autores declaram não terem conflitos de interesse.

REFERÊNCIAS

1- Hayes SN, Kim ESH, Saw J, et al. Spontaneous coronary artery dissection: current state of the science. *Circulation*. 2018;137(19):e523-e557.

2- Saw J, Mancini GBJ, Humphries KH. Contemporary review on spontaneous coronary artery dissection. *J Am Coll Cardiol*. 2016;68(3):297-312.

3- Tweet MS, Hayes SN, Pitta SR, et al. Clinical features, management, and prognosis of spontaneous coronary artery dissection. *Circulation*. 2012;126(5):579-588.

4- Alfonso F, Bastante T, Rivero F, et-al. Spontaneous coronary artery dissection: new insights into diagnosis and treatment. *Coron Artery Dis*. 2016;27(8):696-706.

5- Tweet MS, Hayes SN, Codsi E, et al. Spontaneous coronary artery dissections associated wit pregnancy. *J Am Coll Cardiol*. 2017;70(4):426-435.

6- Adlam D, Alfonso F, Maas A, Vrints C. European Society of Cardiology position paper on spontaneous coronary artery dissection. *Our Heart J*. 2018;39(36):3353-3368.

7- Hayes SN, Tweet MS, Adlam D, et al. Spontaneous coronary artery dissection: JACC state-of the art review. *J Am Coll Cardiol*. 2020;76(8):961-984.

8- Saw J. Angiographic classification of spontaneous coronary artery dissection. Catheter Cardiovasc Interv. 2014;84:1115–1122.

9- European Society of Cardiology. Acute coronary syndromes guidelines. Eur Heart J. 2023.

10- Adlam D, Alfonso F, Maas A, Vrints C; Writing Committee. European Society of Cardiology, acute cardiovascular care association, SCAD study group: a position paper on spontaneous coronary artery dissection. Eur Heart J. 2018;39(36):3353-68. doi: 10.1093/eurheartj/ehy080

11- Adlam D, Alfonso F, Maas A, Vrints C; Writing Committee. European Society of Cardiology, acute cardiovascular care association, SCAD study group: a position paper on spontaneous coronary artery dissection. Eur Heart J. 2018;39(36):3353-68. doi: 10.1093/eurheartj/ehy080

12- Hayes SN, Kim ESH, Saw J, Adlam D, Arslanian-Engoren C, Economy KE, et al.; American Heart Association Council on Peripheral Vascular Disease; Council on Clinical Cardiology; Council on

Cardiovascular and Stroke Nursing; Council on Genomic and Precision Medicine; and Stroke Council. Spontaneous coronary artery dissection: current state of the science: a scientific statement from the American Heart Association. Circulation. 2018;137(19):e523-57. doi: 10.1161/CIR.0000000000000564

13- Saw J, Mancini GBJ, Humphries KH. Contemporary review on spontaneous coronary artery dissection. J Am Coll Cardiol. 2016;68(3):297-312. doi: 10.1016/j.jacc.2016.05.034. Erratum in: J Am Coll Cardiol. 2016;68(14):1606.

14- Gilhofer TS, Saw J. Spontaneous coronary artery dissection: update 2019. Curr Opin Cardiol. 2019;34(6):594-602. doi: 10.1097/ HCO.0000000000000671