www.revistaft.com.br

Revista FT | ISSN 1678-0817 | v. 30, n. 164, 2026 | DOI: 10.69849/marc5g26

Eficácia da laserterapia de baixa intensidade no tratamento do herpes labial em adultos: revisão da literatura integrativa sobre cicatrização e alívio da dor.

Efficacy of low-level laser therapy in the treatment of herpes labialis in adults: an integrative literature review on wound healing and pain relief.

Ana Clara Bacelar Olimpio Neta
Orientadora: Prof.ª Dra. Francilena Maria Campos Santos Dias

RESUMO

O herpes labial recorrente, provocado pelo vírus herpes simples tipo 1 (HSV-1), caracteriza-se pelo surgimento de lesões vesiculares e dolorosas na região perioral, com importante impacto funcional e estético em adultos. A terapêutica convencional com aciclovir tópico apresenta eficácia limitada em acelerar a regeneração tecidual ou promover analgesia direta. Este estudo teve como objetivo avaliar a eficácia da laserterapia de baixa intensidade (fotobiomodulação – PBMT) e da Terapia Fotodinâmica Antimicrobiana (aPDT) no tratamento do herpes labial em adultos, focando nos desfechos de tempo de cicatrização e alívio da dor. Trata-se de uma revisão integrativa da literatura desenvolvida a partir da análise sintética de 12 estudos selecionados, incluindo ensaios clínicos randomizados, revisões sistemáticas com meta-análise e relatos de casos clínicos. Os resultados apontam que a PBMT promoveu uma aceleração significativa no reparo tecidual, reduzindo o tempo médio de cicatrização para cerca de 2,20 dias em comparação ao aciclovir (3,40 dias) e ao placebo (4,30 dias), além de proporcionar analgesia acentuada nas primeiras 24 a 48 horas de intervenção por meio do bloqueio nociceptivo e da

modulação de citocinas inflamatórias. A associação da aPDT na fase vesicular (com azul de metileno a 0,01% e laser vermelho em 650–660 nm) garantiu inativação viral imediata e rápida progressão para a fase de crosta. Conclui-se que a laserterapia é uma alternativa não farmacológica segura, eficaz e atraumática no manejo do herpes labial em adultos, embora a heterogeneidade dosimétrica observada na literatura ressalte a necessidade de padronização de protocolos clínicos.

Palavra-chave: Herpes labial; lesões de herpes labial; terapia a laser de baixa potência; fotobiomodulação; dor; cicatrização.

ABSTRACT

Recurrent herpes labialis, caused by herpes simplex virus type 1 (HSV-1), is characterized by the appearance of painful vesicular lesions in the perioral region, causing significant functional and aesthetic impact in adults. Conventional therapy with topical acyclovir shows limited efficacy in accelerating tissue regeneration or providing direct analgesia. This study aimed to evaluate the efficacy of low-level laser therapy (photobiomodulation – PBMT) and antimicrobial photodynamic therapy (aPDT) in treating herpes labialis in adults, focusing on healing time and pain relief outcomes. This is an integrative literature review based on a synthesis of 12 selected studies, including randomized clinical trials, systematic reviews with meta-analysis, and clinical case reports. The results indicate that PBMT significantly accelerated tissue repair, reducing the mean healing time to approximately 2.20 days compared to acyclovir (3.40 days) and placebo (4.30 days); it also provided marked analgesia within the first 24 to 48 hours of intervention through nociceptive blockade and the modulation of inflammatory cytokines. Combining aPDT during the vesicular phase (using 0.01% methylene blue and a 650–660 nm red laser) ensured immediate viral inactivation and rapid progression to the crusting stage. It is concluded that laser therapy is a safe, effective, and atraumatic non-pharmacological alternative for managing herpes labialis in adults, although the dosimetric heterogeneity observed in the literature highlights the need for standardized clinical protocols.

Keywords: Herpes Labialis; Cold Sores; Low-Level Light Therapy; Photobiomodulation; Pain; Healing.

1 INTRODUÇÃO

O herpes labial é uma infecção mucocutânea de elevada prevalência na população adulta, causada predominantemente pelo vírus herpes simplex tipo 1 (HSV-1). Após a infecção primária, o vírus estabelece latência nos gânglios sensitivos do nervo trigêmeo, podendo ser reativado periodicamente por fatores deflagradores como estresse emocional, imunossupressão, exposição à radiação ultravioleta, trauma tecidual ou alterações hormonais. A reativação clínica manifesta-se por meio de lesões vesiculares periorais acompanhadas por sintomas debilitantes, tais como dor intensa, prurido, queimação, ardor e edema, os quais comprometem a qualidade de vida, a estética e as funções orofaciais do indivíduo[1].

A abordagem terapêutica convencional fundamenta-se no uso de antivirais sintéticos tópicos ou sistêmicos, sendo o aciclovir a 5% o fármaco mais amplamente prescrito[2]. Contudo, essa conduta apresenta limitações clínicas relevantes, incluindo a baixa penetração tecidual do agente tópico, a necessidade de esquemas posológicos inconvenientes (geralmente cinco aplicações diárias) e a ineficácia em acelerar ativamente o processo de cicatrização ou promover analgesia direta nas terminações nervosas. Ademais, o uso frequente e indiscriminado de antivirais sintéticos pode favorecer a seleção de cepas virais resistentes ao aciclovir devido a mutações na enzima timidina quinase, um problema crítico na prática clínica e especialmente em pacientes imunocomprometidos[1].

Diante dessas adversidades, a laserterapia de baixa intensidade (LLLT, do inglês low-level laser therapy), também denominada fotobiomodulação (PBMT), sobressai-se como uma alternativa física não farmacológica, não invasiva e altamente promissora[3]. A PBMT atua no nível celular por meio do estímulo da enzima mitocondrial citocromo c oxidase, promovendo o aumento na síntese de trifosfato de adenosina (ATP), a modulação da resposta inflamatória, o bloqueio temporário da condução nociceptiva e a bioestimulação de fibroblastos e queratinócitos[1]. Complementarmente, a Terapia Fotodinâmica Antimicrobiana (aPDT) surge como uma estratégia eficaz na fase vesicular, combinando um agente fotossensibilizador (como o azul de metileno) a um laser de comprimento de onda adequado para gerar espécies reativas de oxigênio (ROS) capazes de inativar o vírus HSV-1 de forma direta e sem induzir resistência farmacológica[4].

A justificativa para a realização deste estudo fundamenta-se na necessidade de sistematizar e integrar as evidências científicas disponíveis sobre o papel das terapias fotônicas no herpes labial em adultos[4]. Essa síntese fornece aos profissionais da odontologia e da saúde uma visão fundamentada sobre os reais benefícios clínicos dessas tecnologias em relação às abordagens farmacológicas tradicionais, bem como sobre a segurança, os parâmetros de aplicação e o impacto na qualidade de vida dos pacientes[4].

Nesse contexto, formula-se o seguinte problema de pesquisa: Qual a eficácia da laserterapia de baixa intensidade e das abordagens fotodinâmicas no tempo de cicatrização tecidual e no alívio da dor em adultos diagnosticados com herpes labial?

2 METODOLOGIA

2.1 Tipo de estudo

O presente estudo foi desenvolvido por meio de uma revisão integrativa da literatura, de caráter descritivo e abordagem qualitativa, com o objetivo de reunir, analisar e sintetizar as evidências científicas disponíveis sobre a eficácia da laserterapia de baixa intensidade no tratamento do herpes labial em adultos, com ênfase na cicatrização das lesões e no alívio da dor.

2.2 Estratégia de busca

A busca dos estudos foi realizada nas bases de dados eletrônicas PubMed, Biblioteca Virtual em Saúde (BVS) e Scientific Electronic Library Online (SciELO). Foram utilizados descritores relacionados ao tema, identificados nos Descritores em Ciências da Saúde (DeCS), combinados por meio dos operadores booleanos AND e OR.

A estratégia de busca foi composta da seguinte maneira: ("Herpes Labial" OR "Cold Sores") AND ("Terapia com Luz de Baixa Intensidade " OR "Low-Level Laser Therapy" OR Photobiomodulation) AND (dor OR Pain) AND (Healing OR Cicatrização).

A estratégia foi utilizada de maneira igualitária a todas as bases de dados para melhor organização e agilidade nas buscas.

2.3 Critérios de elegibilidade

Foram incluídos estudos publicados entre 2016 e 2026, nos idiomas português, inglês ou espanhol, realizados com indivíduos adultos e que abordaram o herpes labial.

2.4 Seleção e extração de dados

Após as buscas nas bases de dados, os resultados foram organizados para identificação e remoção dos estudos duplicados. Posteriormente, foi realizada a triagem por meio da leitura dos títulos e resumos. Os artigos considerados potencialmente relevantes foram submetidos à leitura integral, aplicando-se os critérios de inclusão e exclusão previamente estabelecidos.

Os estudos selecionados foram incluídos na amostra final da revisão. O processo de identificação, triagem, elegibilidade e inclusão dos estudos será apresentado por meio de um fluxograma baseado nas recomendações PRISMA, que fornece um modelo para apresentar o processo de seleção dos estudos.

Os dados dos estudos selecionados foram organizados em um quadro de extração, contendo autor e ano de publicação, tipo de estudo, amostra, protocolo de laserterapia, parâmetros utilizados e principais resultados.

3 RESULTADOS E DISCUSSÃO

Figura 1 – Fluxograma do processo de seleção dos estudos baseado no modelo PRISMA

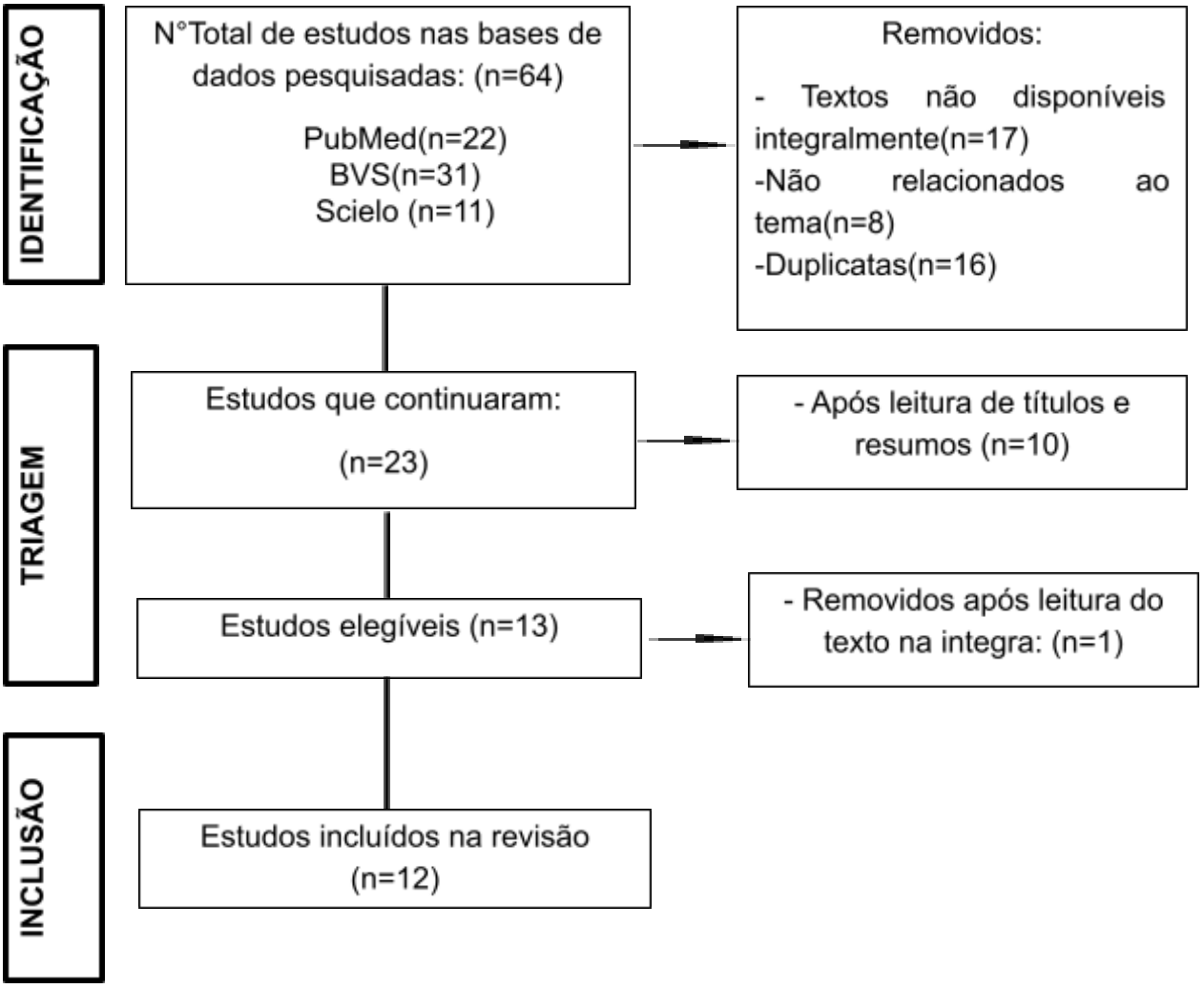

Fonte: Próprio Autor, baseado no modelo PRISMA[5].

Quadro 1 – Síntese e extração de dados dos estudos selecionados

Autor/ Ano	Tipo de estudo	Amostra	Protocolo e parâmetros de laserterapia	Principais achados
Honarmand (2017)	Ensaio Clínico Randomizado Unicego	60 pacientes (20 no grupo Laser Ativo; 20 no grupo Laser Desligado/ Sham; 20 no	Laser de Diodo. Parâmetros: Comprimento de onda de 870 nm, densidade de energia de 4,5 J/ cm², frequência de	Cicatrização acelerada: O tempo médio de recuperação foi de 2,20 ± 0,41 dias no grupo Laser, contra 3,40 ± 1,14 dias no

		grupo Aciclovir Creme 5%).	600 Hz, potência de pulso de 80 W, aplicado por 1 min/ dia a 6–8 mm da lesão.	grupo Aciclovir e 4,30 ± 1,03 dias no placebo ($p < 0,0001$). A duração média da dor foi de apenas 1,35 dias no grupo Laser vs. 2,30 dias no aciclovir ($p < 0,0001$).
Ferreira et al. (2011)	Relato de Casos Clínicos	2 pacientes adultos com histórico de episódios recorrentes de herpes labial.	LLLT (Luz Vermelha): Laser DMC Photon II (660 nm, potência de 100 mW, dose de 30 J/cm², 8 s/ ponto contínuo; 4 a 5 sessões pontuais na lesão e ao redor).	Remissão clínica e cicatrização completa em 5 a 7 dias com alívio imediato da dor. Ausência total de novas reativações/ recorrências durante os 17 meses de acompanhamento.
Lotufo et al. (2020)	Revisão Sistemática com relatos de caso	5 relatos de casos incluídos (totalizando 16 pacientes adultos).	Aplicação de fotossensibilizadores (Azul de Metileno 0,01% ou ALA) irradiados por laser ou luz vermelha (630–660 nm, potência de 40–100 mW, fluência de 100–120 J/cm²).	Todos os casos relataram resolução clínica completa das lesões e ausência de recorrências nos acompanhamentos (24h a 12 meses). Destaca a eficácia e segurança da PDT, recomendando ECRs padronizados.
Dantas JBL (2021)	Revisão Narrativa	27 artigos selecionados.	aPDT com Fotosensibilizadores: Associação de	Inativação e destruição de partículas do HSV-1

	de Literatura		Azul de Metileno (0,01% a 0,05%), 5-ALA ou Indocianina Verde irradiados por Laser/LED vermelho ou infravermelho (630–810 nm).	via espécies reativas de oxigênio (ROS). Na fase vesicular, uma única aplicação de aPDT reduz a carga viral, interrompe o formigamento/dor e acelera a fase de crosta/cicatrização sem induzir resistência.
Domingues et al. (2021)	Relato de Caso Clínico	1 paciente adulto (38 anos) com lesão necrotizante extensa no lábio inferior (4,5 cm²) pós-vacinação COVID-19.	Desbridamento prévio. aPDT: Azul de metileno 1% (5 min de incubação), laser 660 nm, 100 mW, 4 J (40 J/cm² em 1 ponto). 1 J (10,16 J/cm²), 660 nm no interior (4 pontos) e 880 nm nas bordas (5 pontos) a cada 72h.	Descontaminação infecciosa rápida após a aPDT, regressão total do edema e cicatrização/ reepitelização completa do lábio em 7 dias, com restauração satisfatória das funções orofaciais.
Barros et al. (2022)	Revisão Sistemática com Metanálise	8 estudos primários (7 ECRs e 1 ensaio clínico), totalizando 928 pacientes.	Avaliação comparativa entre laser de baixa intensidade vs. placebo (dummy laser) ou terapias convencionais.	A metanálise confirmou uma redução média estatisticamente significativa de 1,37 dias (IC 95% = 0,92 a 1,82; $p < 0,0001$) no tempo de

				cicatrização tecidual em favor da laserterapia. O laser mostrou-se superior ao placebo em dor e tempo de recuperação.
Zanella et al. (2022)	Ensaio Clínico Randomizado e Controlado	158 voluntários adultos (Grupo L1J: n=61; Grupo L2J: n=50; Grupo Placebo: n=47).	Protocolo de 15 sessões ao longo de 6 meses. Parâmetros: Comprimento de onda infravermelho/ vermelho, potência de 100 mW.	O grupo Laser 1 J/ ponto (L1J) apresentou os resultados mais promissores na redução do número anual de surtos e menor severidade das lesões. Ambos os grupos irradiados foram estatisticamente superiores ao placebo, sem relato de efeitos colaterais.
Seyyedi et al. (2024)	Ensaio Clínico Randomizado	22 participantes com herpes labial recorrente (11 no grupo Aciclovir + PBMT e 11 no grupo Aciclovir + Laser	PBMT Adjuvante: Aplicação de laser de diodo associado ao tratamento tópico padronizado com Aciclovir 5% (5x/ dia por 5 dias). Parâmetros: Modo contínuo, irradiação por 20	Redução acentuada da dor: O grupo Aciclovir + PBMT atingiu pontuação média de dor (EVA) de 0,2 ± 0,6 no 2º dia e 0 no 3º dia pós-tratamento, contra 2,5 ± 0,8 no grupo controle no 3º dia ($p < 0,001$). A

		simulado (sham).	segundos por ponto em contato.	aceleração na regressão das lesões também foi estatisticamente significante.
Tang, Che, Xie, Wa et al. (2024)	Relato de Casos Clínicos	2 pacientes adultas submetidas a tratamento de foto facial.	Laser Fracionado Não Ablativo (Efeito Adverso): Laser Nd:YAG de picossegundos em 1064 nm (fluência 2,1 mJ, pulso 450 ps, spot 6 mm).	Demonstrou que o trauma térmico local do laser fracionado induz a reativação do HSV-1 no gânglio trigêmeo. Fundamenta a indicação clínica de profilaxia antiviral prévia com valacyclovir em procedimentos a laser.
Al-Hallak et al. (2025)	Ensaio Clínico Controlado e Randomizado	60 participantes (divididos em 3 grupos: G1 - Aciclovir 5%; G2 - PBMT/LLLT isolada; G3 - aPDT + PBMT).	Terapia Combinada (aPDT + PBMT): Fotosensibilizador Azul de Metileno a 0,1% + Laser de Diodo em 650 nm. Parâmetros aPDT: 100 mW, densidade de energia de 24 J/ cm², densidade de potência de 200 mW/cm², tempo de 120 s/ponto.	O grupo aPDT + PBMT apresentou redução da dor (EVA) significativamente superior ao controle logo após a aplicação (p=0,011), em 48h (p=0,041) e na 2ª sessão (p=0,005). O tempo de cicatrização no grupo combinado foi estatisticamente menor do que no

				controle (p=0,001) e na PBMT isolada.
Martins et al. (2026)	Revisão Crítica da Literatura e Mapeamento Metodológico	Análise e síntese de protocolos in vitro, in vivo e ensaios clínicos.	—	Explica os mecanismos fotobiológicos: aumento da síntese de ATP via citocromo c oxidase, analgesia por bloqueio axonal temporário e redução de citocinas inflamatórias (PGE2, TNF-α, IL-1β), justificando a alta eficácia do reparo.
Ramalho KM (2026)	Revisão Sistemática	3 ensaios clínicos randomizados preventivos analisados (Schindl, Carvalho e Zanella; n=279).	PBMT Preventiva: Comprimentos de onda de 690 nm, 780 nm e 808 nm; doses variando de 3 J/cm² a 48 J/cm² em protocolo continuado.	A PBMT atua na redução da frequência de surtos, tamanho das lesões e dor. Aponta a necessidade de rigor na padronização de dosimetria em novos ECRs para elevar a certeza da evidência.

Fonte: Próprio autor (2026)

3.1 Eficácia da laserterapia de baixa intensidade no herpes viral

O vírus herpes simplex tipo 1 (HSV-1) é o principal agente etiológico do herpes labial recorrente, infecção mucocutânea caracterizada pelo surgimento de pápulas, vesículas e úlceras dolorosas acompanhadas por prurido e queimação na

região perioral[6]. A laserterapia de baixa intensidade (LLLT, do inglês low-level laser therapy), também denominada fotobiomodulação (PBMT), tem se consolidado como uma modalidade não farmacológica altamente eficaz no manejo dessas infecções[7]. O mecanismo biológico primário da PBMT atua no nível celular por meio da absorção de fótons por cromóforos endógenos, especificamente a enzima citocromo c oxidase presente nas mitocôndrias. Essa interação fotofísica estimula a cadeia respiratória e resulta no aumento significativo da síntese de trifosfato de adenosina (ATP), na otimização da viabilidade celular e no ganho de velocidade no reparo tecidual[1].

No que tange ao reparo tecidual e ao tempo de restauração da integridade epitelial, os ensaios clínicos e metanálises reunidos demonstram uma aceleração consistente da cicatrização proporcionada pela LLLT[1]. Em ensaio clínico controlado executado por Honarmand et al em 2017, pacientes com herpes labial tratados com laser de diodo (comprimento de onda de 870 nm e densidade de energia de 5,5 J/ cm2) apresentaram um tempo médio de cicatrização de 2,20 ± 0,41 dias, resultado significativamente inferior ao observado no grupo tratado com creme de aciclovir a 5% (4,40 ± 6,14 dias) e no grupo placebo (5,30 ± 1,03 dias; $p < 0,0001$)[1]. Essa evidência é respaldada pela revisão sistemática com metanálise a qual envolveu 928 pacientes e confirmou uma redução média estatisticamente significante de 1,37 dias no tempo total de cicatrização tecidual nos grupos irradiados com laser em comparação ao placebo ($p < 0,0001$)[6]. Do mesmo modo, demonstraram que a adição da PBMT como adjuvante ao tratamento convencional acelerou a regressão no tamanho da lesão de forma significativamente superior ao aciclovir isolado nos dias 7 e 10 pós-intervenção ($p < 0,05$)[2].

O alívio da dor e da sintomatologia dolorosa constitui outro desfecho clínico no qual a laserterapia demonstra marcante superioridade. A dor provocada pelo herpes labial atinge seu nível mais elevado nas fases prodromática e vesicular da infecção[1]. Os efeitos analgésicos e moduladores da LLLT ocorrem por meio de uma ação neurobiológica direta: a irradiação altera temporariamente o citoesqueleto axonal dos nociceptores e reduz o potencial de membrana mitocondrial nos gânglios da raiz dorsal, provocando um bloqueio temporário na condução nervosa do estímulo doloroso[8]. Em paralelo, observa-se a supressão de citocinas pró-inflamatórias (como TNF-α, IL-1β e IL-6), a diminuição dos níveis de prostaglandina

E2 (PGE2) e o estímulo à liberação de endorfinas e serotonina[1]. Clinicamente, observaram que a duração média da dor nos pacientes irradiados foi de apenas 1,35 ± 0,74 dias, frente a 2,30 ± 0,92 dias no grupo aciclovir e 2,65 ± 1,27 dias no grupo placebo ($p < 0,0001$)1. De forma convergente, registraram uma redução drástica nos escores da Escala Visual Analógica (EVA), na qual o grupo tratado com PBMT atingiu pontuação média de 0,2 ± 0,6 no 2º dia e 0 no 3º dia, enquanto o grupo tratado apenas com aciclovir manteve média de 2,5 ± 0,8 no 3º dia ($p < 0,0001$)[2].

Ao comparar a laserterapia com a terapêutica antiviral padrão, a literatura ressalta as limitações do aciclovir tópico a 5%. Embora o aciclovir seja o fármaco mais prescrito, sua eficácia clínica é limitada pela baixa penetração nas camadas subcutâneas da lesão, necessidade de posologia inconveniente (aplicação 5 vezes ao dia por 5 dias) e ausência de ação bioestimulante na reparação tecidual[1]. Além disso, o uso indiscriminado e repetido de antivirais sintéticos pode favorecer a seleção de cepas virais de HSV-1 resistentes, o que representa um desafio crítico no tratamento de pacientes imunocomprometidos[2,4.] A LLLT se sobressai por ser um recurso terapêutico físico e não invasivo que preserva a viabilidade celular e promove o reparo e a analgesia sem induzir resistência farmacológica[9].

A literatura destaca ainda os benefícios da associação estagiada da PBMT com a Terapia Fotodinâmica Antimicrobiana (aPDT). Na fase vesicular, na qual a carga viral é máxima, a aPDT (utilizando o fotossensibilizador azul de metileno a 0,01% fotoativado por laser vermelho em 650–660 nm) promove a inativação viral via produção de espécies reativas de oxigênio (ROS)11. Subsequentemente, a aplicação da PBMT estimula a proliferação de fibroblastos, a reepitelização e a remodelação do colágeno. Em ensaio clínico realizado, o protocolo combinado (aPDT na fase vesicular + PBMT após 48h) superou estatisticamente a PBMT isolada e o aciclovir na redução imediata da dor ($p = 0,005$) e no tempo de desprendimento das crostas e cicatrização completa ($p = 0,001$)[8.]

Contudo, a despeito dos resultados clínicos favoráveis no tempo de cicatrização e na redução da dor, os autores ressaltam que a literatura ainda apresenta considerável heterogeneidade nos parâmetros dosimétricos aplicados, incluindo variações nos comprimentos de onda (vermelho de 630–670 nm e

infravermelho de 780–940 nm), densidades de energia (2,04 a 48 J/cm2) e intervalos de irradiação[9].

3.2 Efeito da laserterapia na dor e na modulação inflamatória

A dor representa um dos sintomas mais debilitantes do herpes labial recorrente, manifestando-se acompanhada de ardor, queimação, prurido e parestesia local durante as fases prodrômica, vesicular e ulcerativa. Esses sintomas impactam negativamente a qualidade de vida, o bem-estar biopsicossocial e as atividades diárias e sociais dos indivíduos afetados[1]. Enquanto a terapêutica antiviral convencional com aciclovir atua restritamente na inibição da replicação do DNA viral sem exercer ação analgésica direta nas terminações nervosas, a laserterapia de baixa intensidade (LLLT) e a fotobiomodulação (PBMT) oferecem uma abordagem física com propriedades analgésicas e anti-inflamatórias imediatas e acumulativas[7].

Os mecanismos neurobiológicos responsáveis pelo alívio da dor promovido pela PBMT envolvem ações diretas no sistema nervoso periférico e na cascata bioquímica inflamatória[5]. No plano neural, a irradiação por laser altera temporariamente a estabilidade da membrana celular e o citoesqueleto axonal dos nociceptores periféricos. A absorção da luz pela enzima mitocondrial citocromo c oxidase reestabelece a síntese de trifosfato de adenosina (ATP) e restaura o potencial de membrana nos neurônios do gânglio da raiz dorsal[2]. Esse fenômeno resulta em um bloqueio transitório da condução axonal do estímulo doloroso, efeito análogo ao de anestésicos locais, elevando significativamente o limiar de dor percebido pelo paciente[7]. Ademais, a PBMT estimula a liberação endógena de opioides, tais como a beta-endorfina e a serotonina, ao mesmo tempo em que suprime a atividade de substâncias algogênicas locais como a substância P e a bradicinina[7].

Clinicamente, os ensaios clínicos e estudos de intervenção do acervo demonstram reduções drásticas e estatisticamente significantes nos escores da Escala Visual Analógica (EVA) de dor. Em ensaio clínico randomizado e duplo-cego, pacientes com herpes labial tratados com a combinação de aciclovir tópico a 5% e PBMT adjuvante (940 nm, 4 J/cm2, 100 mW) apresentaram escores de dor de 0,2 ± 0,6 no 2º dia e 0,0 no 3º dia pós-tratamento, enquanto o grupo tratado apenas com aciclovir e laser simulado (sham laser) manteve escores de 4,1 ± 1,2 no 2º dia e 2,5

± 0,8 no 3º dia[8]. A aplicação isolada do laser de diodo (870 nm, 5,5 J/cm2) reduziu a duração média da dor para 1,35 ± 0,74 dias, em comparação a 2,30 ± 0,92 dias no grupo aciclovir e 2,65 ± 1,27 dias no grupo controle[1]. Já no 3º dia de acompanhamento, o grupo irradiado registrou uma média de dor na escala EVA de 0,05 ± 0,22, frente a 0,85 ± 1,09 no grupo aciclovir e 1,75 ± 1,83 no grupo placebo[1].

A associação da Terapia Fotodinâmica Antimicrobiana (aPDT) na fase vesicular com a PBMT subsequente reforça ainda mais o controle da dor. Em ensaio clínico controlado o protocolo combinado (aPDT com azul de metileno a 0,01% fotoativado por laser em 650 nm no 1º dia, seguido de PBMT após 48h) demonstrou superioridade estatística na analgesia imediata e continuada em relação ao tratamento com aciclovir tópico[10]. A fotoinativação viral promovida pela aPDT interrompe precocemente o dano tecidual inflamatório e a sensação de formigamento e prurido enquanto a PBMT sequencial atua na reparação tecidual e no alívio doloroso persistente[10] .

Relatos de casos clínicos e séries de acompanhamento reforçam a eficácia da fototerapia em apresentações severas ou atípicas. Observaram regresso do edema e analgesia rápida em lesão necrotizante extensa de lábio inferior após a aplicação de aPDT associada à PBMT com comprimentos de onda de 660 nm e 880 nm[5]. Foi relatado alívio sintomático imediato após sessões de LLLT (660 nm, 30 J/cm2, 100 mW) em pacientes com histórico de infecções recorrentes e recalcitrantes, sem registro de dor residual ou efeitos colaterais8. As abordagens preventivas de longo prazo, demonstraram que os pacientes irradiados que vieram a apresentar reativações virais relataram episódios significativamente menos dolorosos e com menor severidade geral em comparação ao grupo placebo[1,3].

A despeito dos expressivos benefícios na redução da dor, a literatura ressalta a importância de respeitar a janela terapêutica e os princípios da lei de Arndt-Schulz[11]. Doses insuficientes de energia podem não atingir o limiar necessário para a bioestimulação e modulação neural, ao passo que doses excessivamente elevadas podem induzir fotobioinibição ou reações térmicas desconfortáveis[3,6.] A padronização dosimétrica ideal (frequentemente situada entre 1 a 4 J por ponto e fluências de 4 a 10 J/cm2 para PBMT em fase de reparo/analgesia) permanece

como o requisito central para otimizar os resultados analgésicos e garantir a reprodutibilidade na prática clínica[7].

3.3 Influência do tipo de laser na funcionalidade do tratamento

A tecnologia predominantemente empregada nos ensaios clínicos e estudos de caso é o laser de diodo. Os lasers de diodo caracterizam-se por emitir luz monocromática e coerente com excelente precisão dosimétrica, operando tanto em modo contínuo quanto pulsado, com potências de saída ajustadas entre 10 e 100 mW para aplicações de baixa intensidade[1]. Adicionalmente, estudos históricos e revisões sistemáticas registram o uso de lasers de Hélio-Neônio (He-Ne) em 632,8 nm e lasers de diodo de baixa potência portáteis[9].

Por outro lado, fontes de luz não coerentes, como os diodos emissores de luz (LED) e lâmpadas halógenas com filtros vermelhos, também têm sido investigadas[3]. Embora os LEDs apresentem maior divergência angular e ausência de coerência espacial, eles têm demonstrado capacidade de fotoativar fotossensibilizadores como os fotossensibilizadores investigados em estudos laboratoriais em meio de cultura e em estudos in vitro, promovendo a inativação viral. Contudo, nos ensaios clínicos in vivo em humanos, os lasers de diodo mantêm-se como o padrão devido à sua maior colimação e penetração tecidual previsível[1].

Em contraposição direta aos lasers de baixa intensidade, ilustrou-se os efeitos dos lasers fracionados não ablativos de alta potência aplicados para rejuvenescimento facial[7]. Esse estudo demonstrou que o trauma microtérmico induzido por lasers estéticos de alta energia no dermátomo orofacial pode desencadear a reativação do HSV-1 latente no gânglio trigêmeo em pacientes suscetíveis[7]. Esse achado reforça a distinção clínica crucial entre os lasers de alta potência (que exigem profilaxia antiviral prévia) e os lasers de baixa intensidade, cujo aporte energético não térmico é seguro e destina-se ao tratamento ativo ou profilático do herpes labial[1].

Quadro 2 – Características dos equipamentos de laser e indicações clínicas

Tipo de equipamento	Comprimento de Onda	Potência	Indicação clínica Principal	Efeito tecidual
Laser de Diodo Semicondutor	630 – 670 nm (Vermelho)	40 – 100 mW	aPDT na fase vesicular; PBMT em úlceras superficiais	Fotoinativação viral com fotossensibilizador; bioestimulação epitelial
Laser de Diodo Infravermelho	780 – 940 nm (Infravermelho)	60 – 100 mW	PBMT analgésica e reparadora; prevenção de surtos	Modulação neural profunda, reparo dermo-epidérmico e controle imune
Laser Fracionado Nd:YAG	1064 nm (Infravermelho)	Fluência de 1,5 a 2,1 mJ / J/cm²	Rejuvenescimento e estética facial (Não indicado para herpes)	Fotomecânico/ Térmico (Pode reativar o HSV-1 por estresse tecidual)

Fonte: Próprio autor (2026)

3.4 Segurança, vantagens e limitações

Tanto a fotobiomodulação quanto a terapia fotodinâmica são caracterizadas como intervenções físicas não invasivas, atraumáticas e atérmicas, uma vez que empregam potências de saída baixas (geralmente entre 10 e 100 mW) incapazes de provocar elevação de temperatura tecidual significativa ou danos térmicos às estruturas orofaciais vizinhas[3]. Em geral, os ensaios clínicos e revisões sistemáticas do acervo relatam ausência de efeitos adversos locais ou sistêmicos decorrentes da aplicação do laser[1].

Os raros relatos de desconforto na literatura estão associados a protocolos específicos e atípicos. Em revisão sistemática, observaram que apenas um estudo relatou sensação de dor e queimação transitórias e hiperpigmentação passageira da pele adjacente[9]. Todavia, esse evento ocorreu exclusivamente ao utilizar o fotossensibilizador ácido 5-aminolevulínico (ALA-PDT) ativado por lâmpada halógena de luz vermelha não colimada em altas doses de energia[9]. Em

contrapartida, quando a aPDT é realizada com azul de metileno em baixas concentrações (0,01%) fotoativado por laser de diodo em 660 nm, ou quando a PBMT é aplicada isoladamente, os estudos reportam segurança biológica, preservando a viabilidade celular e sem provocar toxicidade tecidual[4]. Além disso, a irradiação local elimina completamente o risco de nefrotoxicidade e reações adversas sistêmicas associadas ao uso oral prolongado de antivirais sintéticos[1,10].

Em comparação à farmacoterapia convencional com aciclovir, as terapias fotônicas oferecem vantagens clínicas expressivas. O mecanismo de ação físico e fotoquímico da laserterapia, baseado na geração local de espécies reativas de oxigênio na aPDT e na bioestimulação mitocondrial na PBMT, possibilita a inativação viral sem induzir resistência farmacológica, superando uma limitação crítica do aciclovir, cujo uso contínuo pode selecionar cepas de HSV-1 mutantes deficientes em timidina quinase[6]. Adicionalmente, a laserterapia proporciona maior comodidade ao concentrar a intervenção em apenas uma ou duas sessões em consultório, eliminando a dependência do cumprimento de esquemas tópicos complexos e desconfortáveis (como a aplicação de aciclovir cinco vezes ao dia por cinco dias) [1,11]. Por fim, enquanto os antivirais sintéticos limitam-se a interromper a replicação do vírus sem acelerar ativamente a restauração tecidual ou alterar o curso de novas reativações, a PBMT estimula a proliferação de fibroblastos, a síntese de colágeno e a modulação imune local, promovendo reepitelização acelerada, analgesia imediata e redução contínua na frequência e severidade de surtos futuros[7,10,11].

A despeito dos resultados favoráveis, a literatura científica reuniu limitações importantes que exigem cautela na interpretação da evidência atual. Constata-se considerável heterogeneidade nos parâmetros dosimétricos, incluindo variações nos comprimentos de onda (630 a 940 nm), densidades de energia (2 a 120 J/cm2), tempos de irradiação e número de pontos de aplicação, o que dificulta o estabelecimento de um protocolo clínico universal padronizado[5,12]. Além disso, a literatura sobre aPDT ainda é composta em grande parte por relatos e séries de casos clínicos com amostragem reduzida, enquanto os ensaios de PBMT preventiva apontam heterogeneidade no cegamento dos avaliadores[2,6,13]. Por fim, a incorporação da técnica exige investimento inicial em equipamentos de laser de diodo e capacitação profissional em dosimetria fotônica para evitar subdosagem ou inibição tecidual[2].

4 CONSIDERAÇÕES FINAIS

A laserterapia de baixa intensidade (fotobiomodulação – PBMT) é uma intervenção altamente eficaz e segura no tratamento do herpes labial recorrente em adultos. Os estudos analisados evidenciam que a aplicação do laser acelera significativamente o reparo tecidual e reduz o tempo total de cicatrização das lesões em comparação ao tratamento convencional com aciclovir tópico e ao placebo. Além disso, a terapia proporciona um alívio rápido e expressivo, promovendo a regressão do desconforto e da ardência já nas primeiras 24 a 48 horas após a aplicação, por meio da modulação inflamatória e do bloqueio temporário da condução nervosa.

A combinação da Terapia Fotodinâmica Antimicrobiana (aPDT) na fase vesicular com a PBMT nas fases de crosta e cicatrização destaca-se como uma abordagem terapêutica superior. Enquanto a aPDT atua na fotoinativação viral direta sem risco de indução de resistência farmacológica, a PBMT estimula a regeneração celular, a síntese de colágeno e a reepitelização do tecido lesionado. Essa modalidade física e não invasiva supera limitações do aciclovir tópico, como a necessidade de aplicações diárias frequentes e a ausência de efeito bioestimulante, mantendo um perfil de segurança elevado e sem registro de efeitos adversos graves.

Em suma, a laserterapia consolida-se como um recurso clínico valioso e viável no manejo do herpes labial em adultos, oferecendo benefícios tanto no tratamento das lesões agudas quanto na redução da frequência e severidade de surtos reincidentes. Contudo, para a consolidação de diretrizes universais na rotina clínica odontológica e dermatológica, ressalta-se a necessidade de novos ensaios clínicos randomizados com maior rigor metodológico, voltados à padronização dos parâmetros dosimétricos de comprimento de onda, potência e energia.

REFERÊNCIAS

1. Honarmand M, Farhadmollashahi L, Vosoughirahbari E. Comparing the effect of diode laser against acyclovir cream for the treatment of herpes labialis. J Clin Exp Dent. 2017;9(6):e729-32. doi: 10.4317/jced.53679.

2. Seyyedi SA, Gobaran ZM, Yekani S, Taram S. Efficacy of adjuvant photobiomodulation therapy in recurrent herpes labialis, a randomized clinical

trial study. Photodiagnosis Photodyn Ther. 2024;49:104282. doi: 10.1016/j.pdpdt.2024.104282.

3. Martins MD, Koth VS, et al. Photobiomodulation in the management of oral lesions: a targeted, evidence-based approach. Braz Oral Res. 2026;40(Suppl 1):e059. doi: 10.1590/1807-3107bor-2026.vol40suppl1059.

4. Lotufo MA, Horliana ACRT, Santana T, Queiroz AC, Gomes AO, Motta LJ, et al. Efficacy of photodynamic therapy on the treatment of herpes labialis: a systematic review. Photodiagnosis Photodyn Ther. 2020;29:101536. doi: 10.1016/j.pdpdt.2019.08.018.

5. Moher D, Liberati A, Tetzlaff J, Altman DG; PRISMA Group. Preferred reporting items for systematic reviews and meta-analyses: the PRISMA statement. PLoS Med. 2009;6(7):e1000097. doi: 10.1371/journal.pmed.1000097.

6. Barros AWP, Sales PHD, Silva PGB, Gomes ACA, Carvalho AAT, Leão JC. Is low-level laser therapy effective in the treatment of herpes labialis? Systematic review and meta-analysis. Lasers Med Sci. 2022;37(9):3381-92. doi: 10.1007/s10103-022-03653-6.

7. Tang Q, Che Q, Xie Y, Xie L, Liu L, Gao Y, et al. Herpes simplex virus reactivation after nonablative fractional laser to treat facial photoaging. J Cosmet Laser Ther. 2024;26(1-4):86-8. doi: 10.1080/14764172.2024.2370418.

8. Al-Hallak MAG, Karkoutly M, Hsaian JA, Aljoujou AA. Effect of combined antimicrobial photodynamic therapy and photobiomodulation therapy in the management of recurrent herpes labialis: a randomized controlled trial. Sci Rep. 2025;15(1):16264. doi: 10.1038/s41598-025-01331-5.

9. Ferreira R, Reis HLB, Cavalcante FS, Santos KRN, Passos MRL. Recurrent herpes simplex infections: laser therapy as a potential tool for long-term successful treatment. Rev Soc Bras Med Trop. 2011;44(3):397-9. doi: 10.1590/S0037-86822011000300028.

10. Zanella PA, Onuchic LF, Watanabe EH, Azevedo LH, Aranha ACC, Ramalho KM, et al. Photobiomodulation for preventive therapy of recurrent herpes labialis: a 2-year in vivo randomized controlled study. Photobiomodul Photomed Laser Surg. 2022;40(10):682-90. doi: 10.1089/photob.2022.0054.

11. Dantas JBL, Marques MVC, Freire TFC, Sanches ACB, Medrado ARAP, Martins GB. Photodynamic therapy in the treatment of herpes simplex type 1 virus infection. Rev Cienc Med Biol. 2021;20(3):478-85.

12. Domingues MCCH, Mattia MB, Tateno RY, Palma LF, Campos L. A combination of phototherapy modalities for extensive lip lesions in a patient with SARS-CoV-2 infection. Photodiagnosis Photodyn Ther. 2021;33:102196. doi: 10.1016/j.pdpdt.2021.102196.

13. Ramalho KM, Santos ND, Siqueira JM, Horliana ACRT, Eduardo CP, Bezinelli LM, et al. Can photobiomodulation prevent herpes labialis recurrences? A systematic review. Einstein (São Paulo). 2026;24(Spec 3):eRW2359. doi: 10.31744/einstein_journal/2026RW2359.