www.revistaft.com.br

Revista FT | ISSN 1678-0817 | v. 30, n. 164, 2026 | DOI: 10.69849/jndtng74

Tunelização pós implante imediato em região anterior: estudo de caso

Tunneling following immediate implant placement in the anterior region: a case study

Tainá de Lelis Lopes Carvalho[1]
Jéssica de Oliveira Rocha[1]
Ana Carolina Gois Fernandes[1]
Camille Firmino Oliveira[1]
Milton D'Almeida de Oliveira Neto[2]
Gefter Thiago Batista Correa[3]

RESUMO

Introdução: A reabilitação com implantes imediatos na região anterior da maxila exige não apenas a restauração funcional, mas também resultados estéticos previsíveis. A preservação e o aumento dos tecidos moles peri-implantares são determinantes para o contorno e a estabilidade da margem gengival. Nesse contexto, a tunelização associada ao enxerto de tecido conjuntivo autógeno (ETC) destaca-se como abordagem minimamente invasiva, capaz de aumentar a espessura da mucosa peri-implantar, preservar as papilas interdentais e favorecer a vascularização do enxerto. Objetivo: Apresentar um caso clínico sobre tunelização pós implante imediato em região anterior. Metodologia: Paciente do sexo masculino com fratura radicular longitudinal no elemento 21, pino metálico, lesão periapical e fístula ativa, submetido a exodontia atraumática, instalação imediata de implante cone morse, preenchimento do *gap* com biomaterial ósseo particulado, ETC pela técnica de tunelização e provisionalização imediata em infraoclusão. Avaliaram-se o contorno da margem gengival, o zênite, o volume tecidual vestibular, as papilas interdentais e o arcabouço ósseo vestibular. Resultados: Aumento eficaz da espessura da mucosa peri-implantar, perfil gengival estético e estável, redução do trauma aos tecidos adjacentes, auxiliando a cicatrização. Conclusão: A associação mostrou-se viável e pouco invasiva, mantendo o contorno gengival e as papilas em região de alta exigência estética. Por se tratar de caso único, com curto seguimento, são necessários estudos com maior amostra e acompanhamento prolongado.

Palavras-chave: Implante imediato. Implante dentário com carga imediata. Estética dental.

ABSTRACT

Introduction: Rehabilitation using immediate implants in the anterior maxilla requires not only functional restoration but also predictable aesthetic outcomes. The preservation and augmentation of peri-implant soft tissues are crucial for the contour and stability of the gingival margin. In this context, the tunnel technique combined with an autogenous connective tissue graft (CTG) stands out as a minimally invasive approach, capable of

1 Graduanda em Odontologia – Faculdade Independente do Nordeste (FAINOR), Vitória da Conquista, BA, Brasil.

2 Doutor. Docente orientador do curso de Odontologia – Faculdade Independente do Nordeste (FAINOR), Vitória da Conquista, BA, Brasil.

3 Doutor. Docente coorientador do curso de Odontologia – Faculdade Independente do Nordeste (FAINOR), Vitória da Conquista, BA, Brasil.

increasing the thickness of the peri-implant mucosa, preserving interdental papillae, and promoting graft vascularization. Objective: To present a clinical case involving the tunnel technique following immediate implant placement in the anterior region. Methodology: A male patient presented with a longitudinal root fracture of tooth 21, a metal post, a periapical lesion, and an active fistula. The treatment included atraumatic tooth extraction, immediate placement of a Morse-taper implant, filling of the *gap* with a particulate bone biomaterial, a CTG via the tunnel technique, and immediate provisionalization in infraocclusion. The gingival margin contour, zenith, buccal tissue volume, interdental papillae, and buccal bone framework were evaluated. Results: There was an effective increase in the thickness of the peri-implant mucosa, an aesthetic and stable gingival profile, and reduced trauma to adjacent tissues, which facilitated healing. Conclusion: This combined approach proved to be viable and minimally invasive, successfully maintaining the gingival contour and papillae in an area with high aesthetic demands. As this is a single case with a short follow-up period, further studies with larger sample sizes and longer follow-up durations are warranted.

Keywords: Immediate implant. Dental implant with immediate loading. Dental aesthetics.

1 INTRODUÇÃO

O sorriso é reconhecido como um importante indicativo de estética e qualidade de vida. Para um sorriso ideal, vários critérios são considerados importantes como, a forma, o alinhamento dos dentes, os níveis gengivais e saúde periodontal são fatores determinantes para a composição estética do sorriso. Dentre esses critérios, a cirurgia plástica periodontal tem recebido crescente destaque, consolidando-se como uma abordagem previsível e eficaz para a melhoria da estética periodontal. A busca por resultados funcionais e estéticos satisfatórios tem impulsionado o desenvolvimento e o aperfeiçoamento de técnicas cirúrgicas voltadas ao tratamento das recessões gengivais e ao manejo dos tecidos moles peri-implantares (Cairo *et al.*, 2014; Chambrone *et al.*, 2019).

Nos últimos anos, técnicas para resoluções mais rápidas têm sido desenvolvidas para a reabilitação de pacientes edêntulos. Entre elas, destaca-se o implante imediato, uma técnica que oferece benefícios como a redução no tempo de tratamento, a preservação parcial do rebordo alveolar e a estabilidade da margem gengival, elementos indispensáveis para a estética da região anterior (Vieira, 2015). Atualmente, abordagens menos invasivas, fundamentadas no conhecimento biológico dos tecidos peri-implantares, permitem devolver estética, função e carga mastigatória por meio de implantes imediatos realizados com planejamento cirúrgico individualizado (Brescovitt *et al.*, 2017).

O sucesso do implante imediato depende do cumprimento de pré-requisitos rigorosos, incluindo a ausência de infecção aguda, a disponibilidade de osso apical e palatino para ancoragem, a morfologia favorável do alvéolo, a ausência de recessão médio-facial prévia e o

posicionamento tridimensional adequado do implante, preferencialmente mantendo um *gap* horizontal de pelo menos 2 mm entre o ombro do implante e a parede óssea vestibular (Cosyn; Blanco, 2023).

A cirurgia sem retalho, o preenchimento do alvéolo com biomaterial, o enxerto de tecido conjuntivo e a provisionalização imediata têm demonstrado contribuir para a estabilidade dos tecidos duros e moles (Cosyn; Blanco, 2023). Diante desse cenário, a manipulação adequada dos tecidos moles peri-implantares é fundamental para a obtenção de resultados estéticos satisfatórios. Meta-análises recentes demonstram que o uso de enxertos de tecido conjuntivo em implantes imediatos resulta em melhora significativa do nível gengival facial (MD = −0,51 mm; IC 95%: −0,76 a −0,31; p < 0,001), enquanto o preenchimento ósseo do alvéolo reduz significativamente a reabsorção horizontal da tábua vestibular (MD = −0,59 mm; IC 95%: −0,78 a −0,39; p < 0,001) (Bakkali *et al.*, 2021). Além disso, o enxerto de tecido conjuntivo contribui para a estabilidade do tecido mole médio-facial, reduzindo em 12 vezes o risco de assimetria ≥1 mm no nível do tecido mole (RR 12,10; IC 95%: 2,57–56,91; p = 0,002), sendo recomendado quando há risco elevado de recessão, como em biotipos finos ou espessura óssea vestibular inferior a 0,5 mm (Seyssens; De Lat; Cosyn, 2021).

Entre as técnicas de manejo dos tecidos moles, a tunelização tem se destacado como uma abordagem minimamente invasiva. Originalmente descrita por Zabalegui *et al.* (1999) para o tratamento de recessões gengivais múltiplas, a técnica consiste em um procedimento de cirurgia plástica periodontal minimamente invasivo que permite a inserção de enxertos de tecido conjuntivo por meio de um túnel subgengival, sem incisões relaxantes e sem elevação das papilas interdentais (Zuhr *et al.*, 2018). Ao longo dos anos, as indicações da tunelização foram expandidas para além do recobrimento radicular, incluindo o espessamento de mucosa peri-implantar fina, a preservação alveolar e a cirurgia de segundo estágio de implantes. Essa versatilidade tornou a tunelização uma concepção cirúrgica abrangente na cirurgia plástica periodontal e implantar contemporânea (Zuhr *et al.*, 2018).

A associação da tunelização ao enxerto de tecido conjuntivo autógeno (ETC) tem demonstrado resultados promissores. O ETC é considerado o padrão-ouro para o aumento da espessura da mucosa peri-implantar, conforme demonstrado em meta-análise de rede recente (Cafasso *et al.*, 2026). Em ensaio clínico randomizado com 2 anos de acompanhamento, Migliorati *et al.* (2015) demonstraram que implantes imediatos com ETC pela técnica de tunelização apresentaram ganho de 35% na espessura tecidual e *Pink Esthetic Score* (PES) médio de 8, comparado a 6,65 no grupo sem enxerto. A inserção do enxerto por meio do túnel, sem a necessidade de incisões relaxantes extensas, preserva a vascularização dos

tecidos, reduz o trauma cirúrgico e favorece a cicatrização, resultando em menor desconforto pós-operatório (Henrique; Skiba, 2020; Rosa; Fabris, 2025).

Contudo, a literatura apresenta resultados variáveis quanto à superioridade da tunelização em relação a outras técnicas. Tavelli *et al.* (2023), em ensaio clínico randomizado, compararam o retalho avançado coronalmente (CAF) versus a tunelização (TUN), ambos com ETC, para o tratamento de deiscências de tecido mole peri-implantar, e demonstraram que o CAF + ETC obteve cobertura média de 90,23% versus 59,76% da tunelização ($p = 0,03$), além de maior ganho de mucosa queratinizada e espessura tecidual. Por outro lado, Sculean *et al.* (2025) relataram 94,71% de cobertura de recessão peri-implantar com a técnica de tunelização coronalmente avançada modificada (MCAT) associada ao ETC. Essas evidências reforçam a necessidade de seleção criteriosa da técnica conforme as características do defeito e do fenótipo tecidual.

A TUN utiliza enxerto de tecido conjuntivo autógeno (TCA) avaliada com melhor excelência em cirurgia periodontal e implantodontia, permitindo irrigação sanguínea ao enxerto favorecendo a coloração subsequentemente à cicatrização ademais, o TCA é apto para acrescentar o metabolismo local do receptor, conservando e acrescendo a concentração de mucosa queratinizada ao estimular a queratinização das células epiteliais que multiplicam sobre o enxerto, resultando em uma tapagem periférica peri-implantar mais adequada (Carvalho, 2020). A técnica de tunelização vem sendo salientada como uma das mais utilizadas na literatura.

A implantação de enxerto sem a necessidade de demais incisões, o que reduz trauma aos tecidos adjacentes, constitui uma de suas principais características, resultando em menor incômodo e melhor cicatrização para o paciente, além de permitir a inserção do enxerto sob a mucosa sem a realização de incisões relaxantes extensas (Henrique; Skiba, 2020; Rosa; Fabris, 2025). Diante disso, torna-se oportuno investigar a aplicação da técnica de tunelização associada ao enxerto de tecido conjuntivo autógeno no manejo dos tecidos moles peri-implantares em implante imediato na região anterior, avaliando sua capacidade de promover estabilidade tecidual e resultados estéticos previsíveis. Sendo assim, o presente trabalho teve o objetivo de apresentar um caso clínico sobre tunelização pós implante imediato em região anterior.

2 REFERENCIAL TEÓRICO

A implantodontia representa um marco na odontologia moderna, tendo evoluído significativamente a partir dos trabalhos pioneiros de Per-Invar Brånemark e André Schroeder que, de forma independente, estabeleceram as bases científicas da implantodontia moderna ao demonstrar que os titânios são capazes de se integrar ao tecido ósseo (Buser; Sennerby; De Bruyn, 2017).

Um implante dentário consiste em um dispositivo de titânio biocompatível, inserido cirurgicamente no osso maxilar ou mandibular, com a função de sustentar uma prótese destinada a substituir dentes ausentes. A reabilitação oral por meio de implantes consolidou-se como estratégia eficaz para restaurar a função mastigatória, a estética e a qualidade de vida de pacientes edêntulos ou com dentes comprometidos. São indicados em situações como dentes severamente comprometidos, insucessos em tratamentos endodônticos, fraturas radiculares e reabsorções. Contraindicações incluem radioterapia recente na região, infecções orais ativas não controladas e condições sistêmicas que comprometam a cicatrização óssea (Buser; Sennerby; De Bruyn, 2017).

O protocolo original de implantes em duas etapas cirúrgicas, embora previsível, aumentava o tempo de tratamento, os custos e o desconforto do paciente. Como alternativa, a técnica de colocação imediata do implante no alvéolo pós-extração foi introduzida nos anos 1970 e difundida na década seguinte, permitindo a restauração funcional e estética em sessão única. Nas últimas duas décadas, o número de publicações sobre implantes imediatos na maxila anterior aumentou exponencialmente, passando de 7 estudos antes de 2005 para 151 estudos após 2016, sendo a abordagem cirúrgica mais frequentemente relatada nessa região (Wu *et al.*, 2023).

Entre os benefícios dos implantes instalados imediatamente após a extração, destacam-se a redução do tempo clínico, a diminuição do número de intervenções cirúrgicas e a preservação do arcabouço ósseo e gengival existente. Uma revisão sistemática e meta-análise de rede recente, incluindo 43 ensaios clínicos randomizados, demonstrou que o protocolo de colocação imediata com carga imediata obteve os melhores resultados em *Pink Esthetic Score* (PES) e satisfação do paciente, sendo estatisticamente superior ao protocolo de colocação imediata com carga tardia e ao protocolo de colocação tardia (MD: −1,74; ICr 95%: −2,34 a −1,15) (Qian *et al.*, 2025). Dados de longo prazo (≥5 anos) confirmam que a recessão

gengival médio-facial média é de 0,15 ± 0,27 mm, com recessão avançada (>1 mm) ocorrendo em 12,17% dos casos (Briggs; Arora; Ivanovski, 2026).

Para garantir o sucesso do procedimento, é fundamental que não existam condições locais ou sistêmicas capazes de comprometer a osseointegração. Deve haver osso apical e palatino suficiente para ancoragem, morfologia alveolar favorável, ausência de recessão médio-facial prévia e posicionamento tridimensional adequado do implante, preferencialmente mantendo um *gap* horizontal de pelo menos 2 mm entre o ombro do implante e a parede óssea vestibular. A cirurgia sem retalho, o preenchimento do alvéolo com biomaterial, o enxerto de tecido conjuntivo e a provisionalização imediata são fatores que contribuem para a estabilidade dos tecidos duros e moles (Cosyn; Blanco, 2023).

Apesar das vantagens, a estabilidade primária depende diretamente da qualidade óssea e do tipo de implante utilizado, sendo essencial para evitar falhas precoces, especialmente em regiões com baixa densidade óssea ou em pacientes com condições que comprometam a cicatrização (Kan *et al.*, 2018).

A região anterior da maxila é considerada uma das áreas mais críticas da implantodontia por sua relação direta com a harmonia do sorriso e a estética facial. A reabilitação nessa região não se restringe à devolução da função dentária, mas exige a reprodução das características naturais dos dentes e tecidos adjacentes. Contorno gengival, perfil de emergência e papilas interdentais são elementos determinantes para o sucesso clínico, tornando a estética um dos principais critérios de avaliação dos resultados (Vieira, 2015; Kan *et al.*, 2018).

A perda óssea é um dos principais problemas após exodontia nessa região, principalmente da tábua óssea vestibular. Estudos demonstram que, 8 semanas após a extração de incisivos superiores, ocorre redução média de 2,5 mm (22,2%) na dimensão orofacial externa, com reabsorção vertical da crista óssea médio-facial de 1,4 mm. Além disso, 56,3% dos sítios com parede óssea vestibular inicialmente intacta desenvolvem deiscências após 8 semanas (Chen; Darby, 2017). Essa reabsorção afeta o suporte dos tecidos moles e compromete o resultado estético, corroborando a necessidade de técnicas de preservação alveolar e instalação imediata de implantes como estratégias para minimizar tais efeitos (Brescovitt *et al.*, 2017).

Os tecidos peri-implantares exercem papel fundamental na manutenção da saúde e da estética ao redor dos implantes. A espessura gengival, também conhecida como fenótipo periodontal, é um fator determinante para o sucesso estético. Tecidos mais espessos apresentam maior resistência à recessão gengival e melhor capacidade de mascarar estruturas

subjacentes, em comparação aos biotipos finos, que são mais suscetíveis a recessões e alterações de cor. Implantes com fenótipo fino apresentam prevalência significativamente maior de peri-implantite (27,1% vs. 11,3%; PR 3,32; IC 95%: 1,64–6,72; p = 0,001) e mucosite peri-implantar (42,7% vs. 33%; PR 1,80; IC 95%: 1,12–2,90; p = 0,016) em comparação ao fenótipo espesso (Gharpure *et al.*, 2021). Dessa forma, procedimentos como enxertos de tecido conjuntivo são frequentemente indicados para aumentar a espessura gengival e melhorar a previsibilidade dos resultados (Monje; González-Martín; Ávila-Ortiz, 2023).

A largura da mucosa queratinizada (KMW) ao redor dos implantes também desempenha papel relevante. Mucosa queratinizada inadequada (<2 mm) está associada a maior acúmulo de biofilme, inflamação dos tecidos moles, recessão mucosa, perda óssea marginal e maior prevalência de peri-implantite. O consenso do workshop DGI/SEPA/Osteology (2022) recomenda que a presença de uma largura mínima de mucosa queratinizada seja avaliada rotineiramente em pacientes com restaurações implantossuportadas e, quando associada a alterações patológicas, suas dimensões devem ser cirurgicamente aumentadas (Sanz *et al.*, 2022).

O posicionamento tridimensional correto do implante influencia diretamente o resultado estético e funcional. Um posicionamento inadequado pode resultar em recessões gengivais, perda de papilas e comprometimento do perfil de emergência. A preservação das papilas interdentais representa um grande desafio na região anterior, pois essas estruturas são fundamentais para evitar os chamados 'triângulos negros'. A preservação das papilas está diretamente relacionada à altura do osso interproximal e à distância entre implantes e dentes adjacentes, sendo necessário planejamento cuidadoso para resultados estéticos satisfatórios (Brescovitt *et al.*, 2017; Kan *et al.*, 2018).

Para a avaliação objetiva dos resultados estéticos em implantes unitários anteriores, o *Pink Esthetic Score* (PES) é considerado o índice mais validado e confiável. Uma revisão crítica de 15 índices estéticos demonstrou que o PES apresenta boa validade e reprodutibilidade interavaliadores, qualificando-se como o índice mais adequado para pesquisa clínica em implantes unitários (Cosyn *et al.*, 2021). O PES avalia sete parâmetros dos tecidos moles peri-implantares — papila mesial, papila distal, nível da margem gengival, contorno, cor, textura e defeito do processo alveolar — em uma escala de 0 a 2 para cada item, totalizando um escore máximo de 14 pontos (Hof *et al.*, 2018). Outro fator importante é o posicionamento correto tridimensional do implante, que influencia o resultado estético e funcional. Um posicionamento inadequado pode originar em recessões gengivais, perda de

papilas e comprometimento do perfil de emergência. Por esse motivo, o implante deve ser instalado tendo em vista a relação com os dentes adjacentes, a espessura óssea vestibular e a profundidade ideal em relação à margem gengival (Qian *et al.*, 2025; Vieira, 2015).

Os enxertos de tecido conjuntivo têm sido amplamente utilizados como abordagem segura para aprimorar a estética e a estabilidade dos tecidos peri-implantares. Langer e Langer (1985) foram os primeiros a descrever o enxerto de tecido conjuntivo subepitelial para recobrimento radicular, e desde então a técnica consolidou-se como padrão-ouro na periodontia. Uma meta-análise de rede recente, incluindo 48 ensaios clínicos randomizados, confirmou que o ETC permanece como o tratamento mais eficaz para aumento da espessura mucosa (MD: 0,02 a 0,94 mm), enquanto o retalho posicionado apicalmente com enxerto gengival livre (APF + FGG) é mais eficaz para aumento da largura de mucosa queratinizada (Cafasso *et al.*, 2026). Especificamente no contexto de implantes imediatos, meta-análises demonstram que o ETC promove aumento significativo da espessura tecidual vestibular (MD: 0,74 mm; IC 95%: 0,51–0,97), melhora do nível gengival médio-facial (MD: 0,50 mm; IC 95%: 0,21–0,80) e melhores escores estéticos (PES) (MD: 0,79; IC 95%: 0,29–1,29) em comparação a implantes sem enxerto (Aldhohrah *et al.*, 2022). Além disso, sítios tratados com ETC apresentam significativamente menos recessão (WMD: 0,50 mm; IC 95%: 0,19–0,80; $p < 0,001$) e valores de PES superiores (WMD: 1,02; IC 95%: 0,29–1,74; $p = 0,01$) em comparação a substitutos de tecido mole (Valles *et al.*, 2022).

Dados de médio e longo prazo (≥36 meses) confirmam que sítios tratados com ETC mantêm estabilidade da margem gengival, aumento progressivo da largura de mucosa queratinizada e da espessura mucosa ao longo do tempo, enquanto implantes não enxertados podem apresentar migração apical da margem gengival. A incidência de peri-implantite em sítios enxertados variou de 0% a 7,14%, com taxa de sobrevida elevada (Stefanini *et al.*, 2023).

Esses achados reforçam a importância do ETC como procedimento complementar à instalação de implantes em áreas de alta exigência estética. Geralmente de origem autógena, o ETC é obtido da região do palato por meio de técnicas como o retalho dividido ou a técnica da porta-alçapão (*trap-door*). Consiste em uma técnica periodontal indicada para promover aumento da espessura e da altura gengival, tratamento de recessões gengivais, ampliação da faixa de mucosa queratinizada e correção de defeitos do rebordo alveolar. A qualidade do tecido obtido e a técnica de colheita influenciam diretamente a integração do enxerto e o volume final obtido (Sanz; Simion, 2014).

A técnica de tunelização é um procedimento cirúrgico utilizado na cirurgia plástica periodontal que permite a inserção de enxertos de tecido conjuntivo por meio da criação de um túnel subgengival, sem a necessidade de incisões extensas ou descolamento completo de retalho. Originalmente descrita por Zabalegui *et al.* (1999) para o tratamento de recessões gengivais múltiplas, a técnica evoluiu significativamente ao longo das últimas décadas. Zuhr *et al.* (2018) expandiram suas indicações para além do recobrimento radicular, incluindo o espessamento de mucosa peri-implantar fina, a preservação alveolar, a cirurgia de segundo estágio de implantes e o desenvolvimento de pônticos, transformando a tunelização em uma concepção cirúrgica abrangente na cirurgia plástica periodontal e implantar contemporânea. Do ponto de vista técnico, o procedimento consiste no descolamento cuidadoso do tecido mucogengival por meio de instrumentos específicos (tunelizadores), formando um espaço contínuo sob a gengiva no qual o enxerto é inserido e estabilizado. A preservação das papilas interdentais e da vascularização dos tecidos gengivais são características fundamentais da técnica, diferenciando-a das abordagens convencionais com incisões relaxantes. Entre as principais vantagens, destacam-se a redução do desconforto pós-operatório, menor ocorrência de edema e dor, cicatrização mais rápida e maior estabilidade do enxerto, com menor risco de necrose 13 tecidual (Zuhr *et al.*, 2018).

A evolução recente inclui a técnica de tunelização coronalmente avançada modificada (MCAT), que combina os princípios da tunelização com o avanço coronal do retalho, e a tunelização coronalmente avançada (TCAF), que integra as vantagens do retalho avançado coronalmente e da tunelização (Tavelli *et al.*, 2026). No contexto peri-implantar, a tunelização tem demonstrado resultados promissores. Sculean *et al.* (2025), em série de casos com 11 pacientes, relataram cobertura média de recessão peri-implantar de 94,71% e cobertura completa em 90,9% dos casos (10/11 pacientes) utilizando a MCAT com ETC, com melhora significativa do PES ($p < 0,05$) e ganho de mucosa queratinizada e aderida. Nakata *et al.* (2025) descreveram uma abordagem microcirúrgica de tunelização assistida por microscópio para aumento de papilas peri-implantares, com estabilidade de resultados de 6 a 9 anos, demonstrando o potencial da técnica para reconstrução de papilas em cenários complexos. Contudo, a literatura apresenta resultados variáveis quanto à superioridade da tunelização em relação a outras técnicas no contexto peri-implantar.

Tavelli *et al.* (2023), em ensaio clínico randomizado com 28 pacientes, compararam o retalho avançado coronalmente (CAF) versus a tunelização (TUN), ambos com ETC, para o tratamento de deiscências de tecido mole peri-implantar isoladas. O CAF + ETC demonstrou cobertura média significativamente superior (90,23% vs. 59,76%; $p = 0,03$), maior ganho de

mucosa queratinizada (p = 0,01), maior aumento de espessura mucosa (p = 0,02) e melhores resultados estéticos profissionais (p = 0,01). O consenso do workshop DGI/SEPA/Osteology (2022) identificou que a combinação CAF + ETC é a abordagem com maior evidência para cobertura de deiscências peri-implantares vestibulares, embora a viabilidade do procedimento dependa de múltiplos fatores locais e do paciente (Guerrero *et al.*, 2022).

É importante distinguir que, no caso clínico descrito neste estudo, a tunelização foi utilizada no momento da instalação do implante imediato para aumento da espessura da mucosa vestibular e preservação do contorno gengival, e não para tratamento de deiscência peri-implantar já estabelecida. Nesse contexto específico — espessamento profilático de mucosa fina durante a instalação do implante —, a tunelização oferece vantagens como a preservação das papilas interdentais, a manutenção da vascularização e a possibilidade de inserção do enxerto sem incisões relaxantes, fatores que favorecem a cicatrização e a estabilidade tecidual em uma região 14 de alta exigência estética (Zuhr *et al.*, 2018).

A estabilidade a longo prazo dos procedimentos de aumento de tecido mole em implantes, incluindo técnicas bilaminar com ETC, tem sido demonstrada com manutenção dos resultados por até 10 anos (Tavelli *et al.*, 2025). Diante do exposto, o presente estudo propõe descrever a aplicação da técnica de tunelização associada ao enxerto de tecido conjuntivo autógeno em implante imediato na região anterior, evidenciando seus benefícios clínicos e estéticos no manejo dos tecidos moles peri-implantares.

3 METODOLOGIA

Trata-se de um estudo de caso, de abordagem qualitativa e caráter descritivo, com objetivo de analisar a eficácia da técnica de tunelização com enxerto de tecido conjuntivo autógeno no espessamento da mucosa peri-implantar e na manutenção da estética peri-implantar em implantes imediatos. O estudo foi conduzido a partir da análise clínica de um paciente do sexo masculino, atendido na clínica escola, apresentando fratura radicular longitudinal no elemento 21, associada a pino intrarradicular metálico e lesão periapical com fístula ativa. Foi instituída antibioticoterapia prévia com amoxicilina 500 mg (8/8h, por 7 dias, iniciada 3 dias antes da cirurgia), observando-se regressão do quadro infeccioso no dia do procedimento.

O planejamento cirúrgico consistiu em exodontia atraumática do elemento 21, instalação imediata de implante osseointegrável, enxertia óssea e de tecido conjuntivo, e provisionalização imediata, visando preservação do arcabouço tecidual e reabilitação estética

e funcional. A exodontia foi realizada com incisão intrasulcular, uso de periótomo e fórceps, seguida de curetagem alveolar e irrigação com soro fisiológico 0,9%. O implante cone morse (3,75 x 13 mm) foi instalado com auxílio de guia cirúrgico e sequência de fresagem padronizada, atingindo torque final de inserção de 45 cm. Na sequência, realizou-se a técnica de tunelização vestibular com obtenção de enxerto de tecido conjuntivo do palato (retalho dividido), desepitelização extraoral e inserção do enxerto na área receptora, estabilizado com sutura em polipropileno 5-0 e proteção com resina gengival fotopolimerizável.

O *gap* entre implante e tábua óssea vestibular foi preenchido com biomaterial ósseo particulado (bio-oss®, granulometria *small*). A provisionalização imediata foi realizada com cilindro provisório ajustado, coroa provisória adaptada com técnica de dupla coroa (*double crown*) para contorno tecidual e preservação papilar, mantida em infraoclusão. No pós-operatório, o paciente recebeu orientações sobre higienização, cuidados locais e manutenção do provisório, além da continuidade da medicação prescrita.

4 RESULTADOS

Paciente do sexo masculino, atendido em clínica escola. Ao exame clínico e imaginológico, apresentava fratura radicular longitudinal no elemento 21, associada a pino intrarradicular metálico, lesão periapical e fístula ativa. Foi indicada a exodontia, com reabilitação por implante imediato.

Foi instituída antibioticoterapia com amoxicilina 500 mg, a cada 8 horas, por 7 dias, iniciada 3 dias antes da cirurgia. No dia do procedimento, observou que houve regressão do quadro infeccioso, o que permitiu a instalação imediata do implante.

A exodontia foi atraumática, com incisão intrasulcular, uso de periótomo e fórceps, curetagem e irrigação do alvéolo com soro fisiológico 0,9%. Com auxílio de guia cirúrgico e sequência de fresagem padronizada, instalou-se um implante cone morse de 3,75 × 13 mm, com torque final de 45 cm. O *gap* entre o implante e a tábua óssea vestibular foi preenchido com biomaterial ósseo particulado (bio-oss®, granulação *small*).

Em seguida, realizou-se a tunelização vestibular. O enxerto de tecido conjuntivo foi obtido do palato por retalho dividido, desepitelizado extraoralmente, inserido no túnel e estabilizado com sutura de polipropileno 5-0. A área foi protegida com resina gengival fotopolimerizável. A provisionalização imediata foi feita com cilindro provisório e coroa adaptada pela técnica de dupla coroa (*double crown*), mantida em infraoclusão.

No pós-operatório imediato, observou-se ausência de sangramento ativo e estabilidade do enxerto.

5 DISCUSSÃO

O implante imediato na maxila anterior consolidou-se como a abordagem cirúrgica mais relatada nessa região: os estudos publicados passaram de 7 antes de 2005 para 151 após 2016 (Wu *et al.*, 2023). Entre seus benefícios estão a redução do tempo de tratamento, a preservação parcial do rebordo e a estabilidade da margem gengival (Vieira, 2015; Brescovitt *et al.*, 2017). A fratura radicular e o insucesso endodôntico estão entre as indicações descritas, e as infecções orais ativas não controladas figuram entre as contraindicações (Buser; Sennerby; De Bruyn, 2017). No caso relatado, o dente apresentava fratura radicular longitudinal com pino metálico, e a infecção foi controlada com antibioticoterapia antes da cirurgia. O protocolo seguiu os requisitos descritos por Cosyn e Blanco (2023): ausência de infecção aguda, cirurgia sem retalho, preenchimento do alvéolo com biomaterial, enxerto conjuntivo e provisionalização imediata.

A perda óssea pós-extração justifica essas medidas. Oito semanas após a extração de incisivos superiores, há redução média de 2,5 mm na dimensão orofacial, e 56,3% dos sítios com parede vestibular íntegra desenvolvem deiscência (Chen; Darby, 2017). Esse achado reforça a necessidade de preservação alveolar e instalação imediata (Brescovitt *et al.*, 2017). O preenchimento do alvéolo com biomaterial reduz significativamente a reabsorção horizontal da tábua vestibular (Bakkali *et al.*, 2021), conduta adotada neste caso com o bio-oss®.

Quanto aos tecidos moles, a cirurgia plástica periodontal é reconhecida como abordagem previsível e eficaz para a estética (Cairo *et al.*, 2014; Chambrone *et al.*, 2019). O enxerto conjuntivo subepitelial, descrito por Langer e Langer (1985), consolidou-se como padrão-ouro e é o tratamento mais eficaz para aumentar a espessura da mucosa peri-implantar (Cafasso *et al.*, 2026). Em implantes imediatos, aumenta a espessura vestibular, melhora o nível gengival médio-facial e eleva o PES (Aldhohrah *et al.*, 2022), com menos recessão e PES superior ao dos substitutos de tecido mole (Valles *et al.*, 2022). Também reduz o risco de assimetria do tecido mole médio-facial (Seyssens; De Lat; Cosyn, 2021). Migliorati *et al.* (2015) relataram ganho de 35% na espessura tecidual e PES médio de 8, contra 6,65 sem enxerto. Os resultados se mantêm a médio e longo prazo (Stefanini *et al.*, 2023), por até 10 anos (Tavelli *et al.*, 2025).

Essa espessura tem implicações biológicas. O fenótipo fino associa-se a maior prevalência de peri-implantite e mucosite (Gharpure *et al.*, 2021), e os enxertos de tecido conjuntivo são indicados para aumentar a espessura gengival (Monje; González-Martín; Ávila-Ortiz, 2023). O consenso DGI/SEPA/Osteology recomenda avaliar rotineiramente a largura da mucosa queratinizada, que, se inferior a 2 mm, relaciona-se a mais biofilme, inflamação e perda óssea marginal (Sanz *et al.*, 2022). O enxerto do presente caso foi obtido do palato por retalho dividido, técnica descrita como habitual, e a qualidade do tecido e da colheita influenciam a integração e o volume final (Sanz; Simion, 2014).

A tunelização foi descrita por Zabalegui *et al.* (1999) para recessões múltiplas e teve as indicações ampliadas por Zuhr *et al.* (2018), que incluem o espessamento de mucosa peri-implantar fina. Ela permite inserir o enxerto sem incisões relaxantes e sem elevar as papilas, preservando a vascularização (Zuhr *et al.*, 2018). Relatos de caso na região anterior descrevem menor trauma e melhor cicatrização (Henrique; Skiba, 2020; Carvalho, 2020; Rosa; Fabris, 2025), o que condiz com a evolução observada nesse caso. A técnica evoluiu para variações como a MCAT e a TCAF (Tavelli *et al.*, 2026). Nakata *et al.* (2025) descreveram a tunelização microcirúrgica para papilas peri-implantares, com estabilidade de 6 a 9 anos, o que reforça seu potencial em áreas de alta exigência estética.

A literatura, porém, não aponta a tunelização como superior em todos os cenários. Tavelli *et al.* (2023) observaram, em deiscências peri-implantares, cobertura de 90,23% com CAF + ETC, contra 59,76% com tunelização. Sculean *et al.* (2025) obtiveram 94,71% de cobertura com a MCAT, e o consenso DGI/SEPA/Osteology aponta CAF + ETC como a abordagem com maior evidência para deiscências (Guerrero *et al.*, 2022). Esses estudos tratam de defeitos já instalados. No presente caso, a tunelização foi usada na instalação do implante, de forma preventiva, para espessar a mucosa e preservar o contorno gengival.

A provisionalização imediata completa o protocolo. A colocação imediata com carga imediata obteve os melhores PES e a maior satisfação do paciente (Gian *et al.*, 2025), e o contorno do provisório orienta o perfil de emergência e a preservação das papilas (Kan *et al.*, 2018). Em seguimento de longo prazo, a recessão médio-facial média foi de 0,15 ± 0,27 mm (Briggs; Arora; Ivanovski, 2026).

Este relato tem limitações: é um único caso e de avaliação qualitativa, sem medida de espessura mucosa nem aplicação do PES, índice mais validado para implantes unitários anteriores (Cosyn *et al.*, 2021; Hof *et al.*, 2018). Os resultados não podem ser generalizados, e são necessários estudos com seguimento maior e avaliação objetiva.



Figura 1 – Fotografia inicial, vista frontal com presença de fístula no ápice do elemento 21.

Fonte: Autoria própria (2026).



Figura 2 – Fotografia inicial, vista oclusal.

Fonte: Autoria própria (2026).

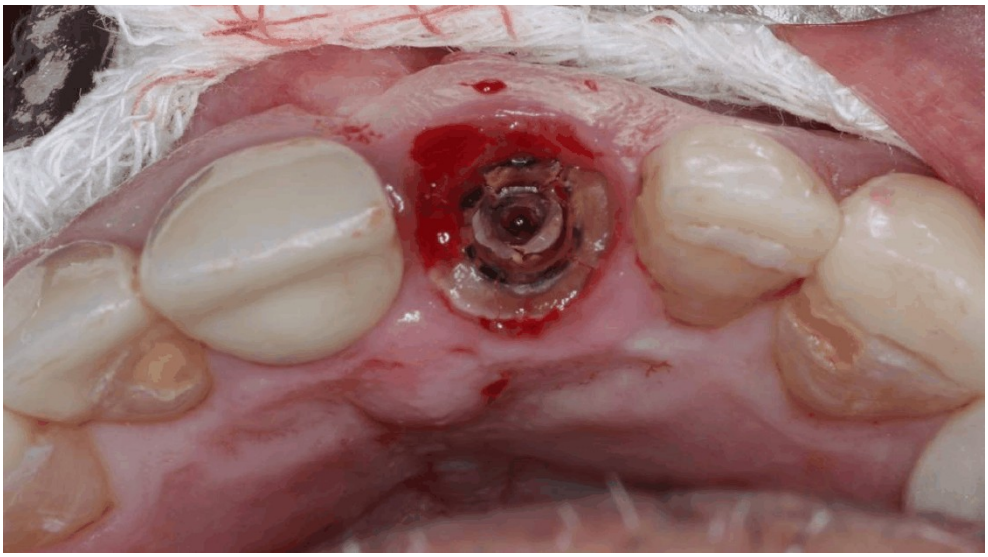

Figura 3 – Momento inicial da extração, com remanescente radicular após remoção da coroa.

Fonte: Autoria própria (2026).

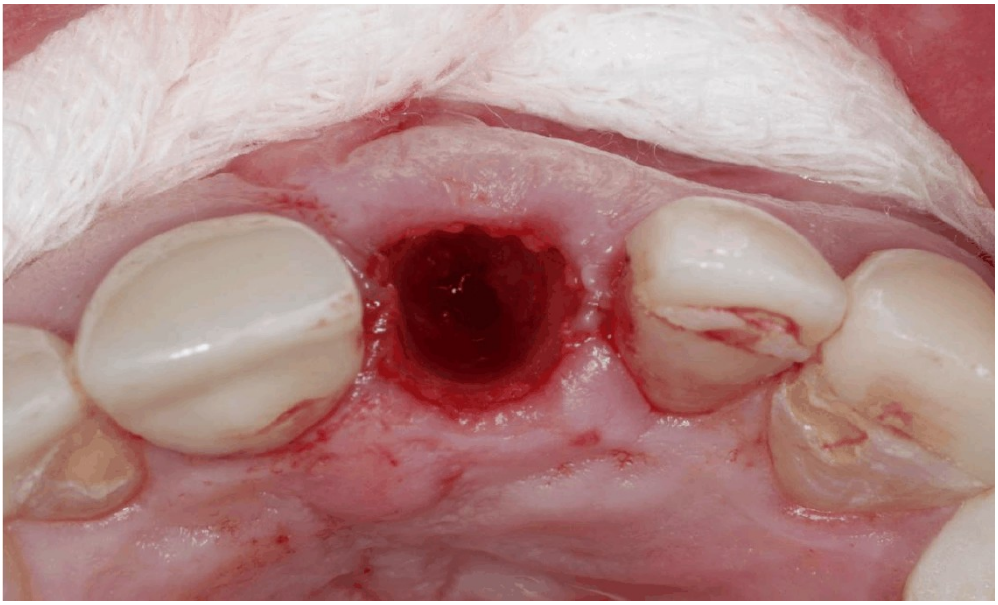

Figura 4 – Alvéolo pós extração atraumática.

Fonte: Autoria própria (2026).



Figura 5 – Elemento 21 extraído e demonstra o comprimento radicular.

Fonte: Autoria própria (2026).



Figura 6 – Guia cirúrgico, vista anterior, juntamente com provisório.

Fonte: Autoria própria (2026).

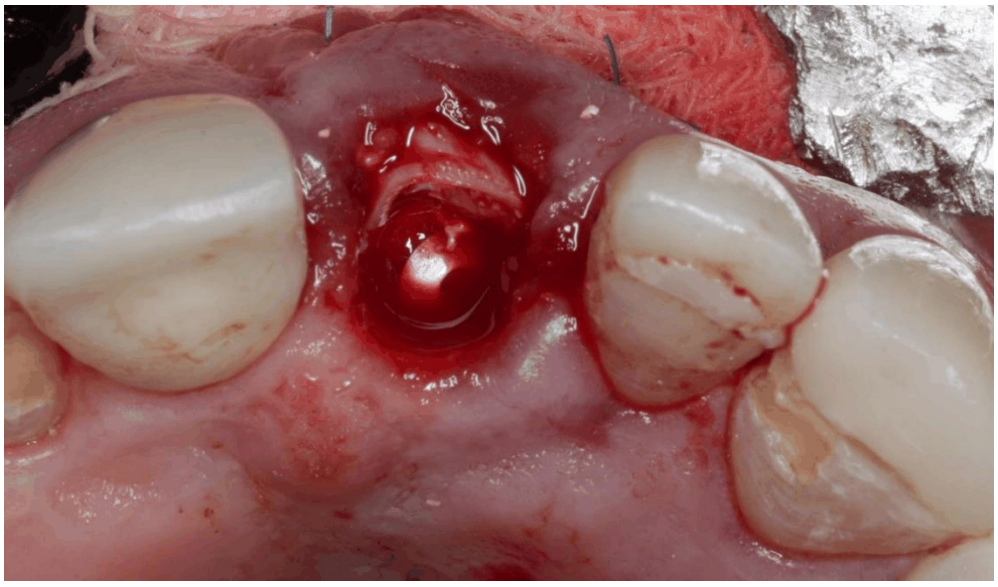

Figura 7 – Implante imediato instalado.

Fonte: Autoria própria (2026).

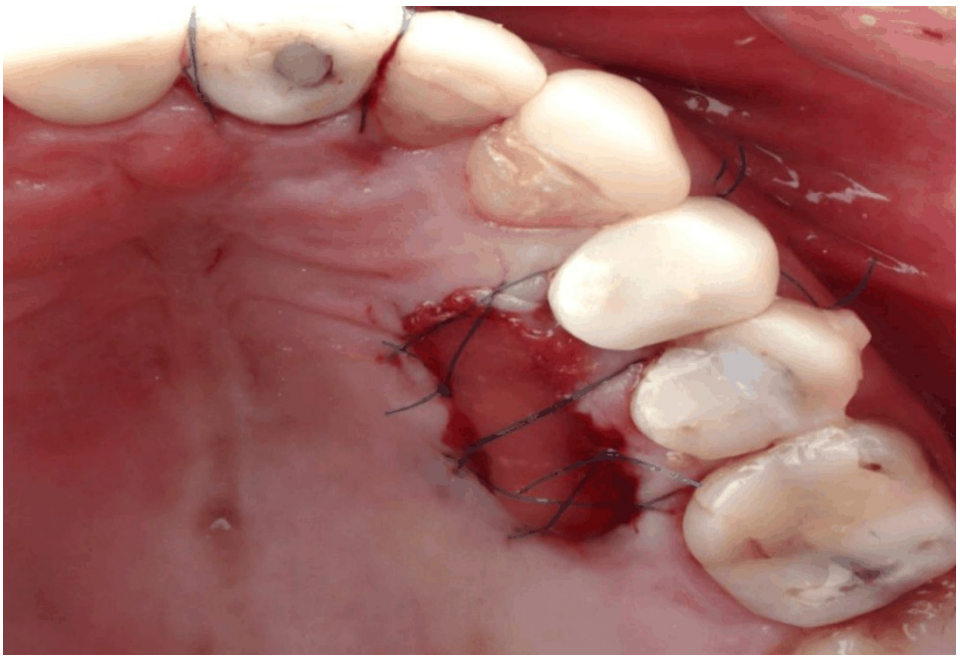

Figura 8 – Palato, área doadora do enxerto conjuntivo.

Fonte: Autoria própria (2026).



Figura 9 – Resultado pós-imediato da tunelização, com provisório já instalado em infraoclusão.

Fonte: Autoria própria (2026).



Figura 10 – Resultado final 10 meses após procedimento.

Fonte: Autoria própria (2026).

6 CONSIDERAÇÕES FINAIS

No caso apresentado, a associação entre implante imediato, enxerto ósseo, enxerto de tecido conjuntivo por tunelização e provisionalização imediata mostrou-se viável e pouco invasiva, mantendo o contorno gengival e as papilas aos três meses em região de alta exigência estética. Por se tratar de um único caso, com avaliação apenas clínica e curto seguimento, são necessários estudos com maior amostra, medidas objetivas e acompanhamento prolongado para confirmar a previsibilidade da técnica.

REFERÊNCIAS

ALDHOHRAH, T. *et al.* O aumento simultâneo de tecido mole ao redor da colocação imediata ou tardia de implantes dentários usando enxerto de tecido conjuntivo subepitelial proporciona melhores resultados em comparação com outras opções de tratamento? Uma revisão sistemática e meta-análise. **PLOS ONE**, v. 17, n. 2, e0261513, 2022. DOI: https://doi.org/10.1371/journal.pone.0261513.

BAKKALI, S. *et al.* Eficácia de diferentes técnicas cirúrgicas para preservação do tecido peri-implantar na colocação imediata de implantes: uma revisão sistemática e meta-análise. **Clinical Oral Investigations**, v. 25, n. 4, p. 1655-1675, 2021. DOI: https://doi.org/10.1007/s00784-021-03794-y.

BRESCOVITT, R. A. *et al.* Comportamento dos tecidos moles ao redor de implantes dentários colocados em alvéolos de extração recentes e restaurados imediatamente em área estética: uma avaliação preliminar de curto prazo. **Revista de Odontologia da UNESP**, v. 46, n. 4, p. 196-202, 2017. DOI: https://doi.org/10.1590/1807-2577.21216.

BRIGGS, T.; ARORA, H.; IVANOVSKI, S. Resultados clínicos e estéticos a longo prazo de implantes colocados com protocolo imediato e precoce na maxila anterior: uma revisão sistemática. **Journal of Esthetic and Restorative Dentistry**, v. 38, n. 3, p. 582-593, 2026. DOI: https://doi.org/10.1111/jerd.70085.

BUSER, D.; SENNERBY, L.; DE BRUYN, H. Odontologia de implantes moderna baseada na osseointegração: 50 anos de progresso, tendências atuais e questões em aberto. **Periodontology 2000**, v. 73, n. 1, p. 7-21, 2017. DOI: https://doi.org/10.1111/prd.12185.

CAFASSO, E. *et al.* Aumento de tecido mole ao redor de implantes dentários: técnicas, momento ideal e eficácia comparativa: uma revisão sistemática e metanálise em rede. **Journal of Periodontal Research**, 2026. DOI: https://doi.org/10.1111/jre.70100. Publicação eletrônica antes da impressão.

CAIRO, F.; NIERI, M.; PAGLIARO, U. Eficácia dos procedimentos de cirurgia plástica periodontal no tratamento de recessões gengivais faciais localizadas: uma revisão sistemática. **Journal of Clinical Periodontology**, v. 41, supl. 15, p. S44-S62, 2014. DOI: https://doi.org/10.1111/jcpe.12182.

CARVALHO, L. P. *et al.* Enxerto de tecido conjuntivo em área peri-implantar pela técnica de túnel modificado: relato de caso clínico. **Revista de Odontologia Contemporânea**, 2020.

CHAMBRONE, L.; PINTO, R. C. N. de C.; CHAMBRONE, L. A. Os conceitos da cirurgia plástica periodontal baseada em evidências: aplicação dos princípios da odontologia baseada em evidências para o tratamento de defeitos do tipo recessão gengival. **Periodontology 2000**, v. 79, n. 1, p. 81-106, 2019. DOI: https://doi.org/10.1111/prd.12248.

CHEN, S. T.; DARBY, I. A relação entre defeitos da parede óssea facial e alterações dimensionais da crista alveolar após extração dentária sem retalho na maxila anterior. **Clinical Oral Implants Research**, v. 28, n. 8, p. 931-937, 2017. DOI: https://doi.org/10.1111/clr.12899.

COSYN, J. *et al.* Parâmetros métricos de tecidos moles, métodos e índices estéticos em implantodontia: uma revisão crítica. **Clinical Oral Implants Research**, v. 32, supl. 21, p. 93-107, 2021. DOI: https://doi.org/10.1111/clr.13756.

COSYN, J.; BLANCO, J. Documento de posição da EAO: colocação imediata de implantes: gerenciamento da estabilidade dos tecidos duros e moles desde o diagnóstico até o tratamento protético. **The International Journal of Prosthodontics**, v. 36, n. 5, p. 533-545, 2023. DOI: https://doi.org/10.11607/ijp.8544.

GHARPURE, A. S. *et al.* Papel do fenótipo gengival fino e da largura inadequada da mucosa queratinizada (<2 mm) como indicadores de risco para peri-implantite e mucosite peri-implantar. **Journal of Periodontology**, v. 92, n. 12, p. 1687-1696, 2021. DOI: https://doi.org/10.1002/JPER.200792.

GUERRERO, A. *et al.* Ocorrência, fatores associados e terapia reconstrutiva de tecidos moles para deiscência de tecido mole bucal em implantes dentários: relatório de consenso do Grupo 3 do Workshop DGI/SEPA/Osteologia. **Clinical Oral Implants Research**, v. 33, supl. 23, p. 137-144, 2022. DOI: https://doi.org/10.1111/clr.13952.

HENRIQUE, T. L.; SKIBA, T. H. I. Enxerto de tecido conjuntivo pela técnica de tunelização em área peri-implantar na região anterior: relato de caso clínico. **Revista de Odontologia Contemporânea**, 2020. Disponível em: https://rdta.facsete.edu.br/monografia/files/original/36085435a57c3da7fd0eeda7bfb70482.pdf. Acesso em: 1 mar. 2026.

HOF, M. *et al.* Avaliação da estética de implantes utilizando oito índices objetivos: análise comparativa de confiabilidade e validade. **Clinical Oral Implants Research**, v. 29, n. 7, p. 697-706, 2018. DOI: https://doi.org/10.1111/clr.13261.

KAN, J. Y. K. *et al.* Colocação imediata de implantes e provisorização de implantes unitários anteriores superiores. **Periodontology 2000**, v. 77, n. 1, p. 197-212, 2018. DOI: https://doi.org/10.1111/prd.12212.

LANGER, B.; LANGER, L. Técnica de enxerto de tecido conjuntivo subepitelial para cobertura radicular. **Journal of Periodontology**, v. 56, n. 12, p. 715-720, 1985. DOI: https://doi.org/10.1902/jop.1985.56.12.715.

MIGLIORATI, M. *et al.* Resultados clínicos e estéticos com implantes pós-extração com ou sem aumento de tecido mole: um ensaio clínico randomizado de 2 anos. **Clinical Implant Dentistry and Related Research**, v. 17, n. 5, p. 983-995, 2015. DOI: https://doi.org/10.1111/cid.12194.

MONJE, A.; GONZÁLEZ-MARTÍN, O.; ÁVILA-ORTIZ, G. Impacto das características dos tecidos moles peri-implantares na saúde e estética. **Journal of Esthetic and Restorative Dentistry**, v. 35, n. 1, p. 183-196, 2023. DOI: https://doi.org/10.1111/jerd.13003.

NAKATA, K. *et al.* Aprimoramento da papila peri-implantar: uma abordagem minimamente invasiva com soluções protéticas integradas. **The International Journal of Periodontics & Restorative Dentistry**, p. 1-23, 2025. DOI: https://doi.org/10.11607/prd.7604. Publicação eletrônica antes da impressão.

QIAN, X. *et al.* Comparação de protocolos de colocação e carga de implantes unitários anteriores na maxila: uma revisão sistemática e metanálise em rede. **The Journal of Prosthetic Dentistry**, v. 3, p. 677-688, 2025. DOI: https://doi.org/10.1016/j.prosdent.2024.05.033.

ROSA, L. O. R.; FABRIS, A. L. S. Enxerto de tecido conjuntivo associado a implantes na zona estética: uma revisão narrativa. **Biociências e Saúde**, v. 3, p. 1-7, 2025. DOI: https://doi.org/10.62331/2965758X.v3.2025.67.

SANZ, M.; SIMION, M. Técnicas cirúrgicas em cirurgia plástica periodontal e regeneração de tecidos moles: relatório de consenso do Grupo 3 do 10º Workshop Europeu de Periodontia. **Journal of Clinical Periodontology**, v. 41, supl. 15, p. S92-S97, 2014. DOI: https://doi.org/10.1111/jcpe.12215.

SANZ, M. *et al.* Importância da mucosa queratinizada ao redor de implantes dentários: relatório de consenso do Grupo 1 do Workshop DGI/SEPA/Osteologia. **Clinical Oral Implants Research**, v. 33, supl. 23, p. 47-55, 2022. DOI: https://doi.org/10.1111/clr.13956.

SCULEAN, A. *et al.* Uma técnica modificada de túnel coronalmente avançada para cobertura de recessões mucosas em implantes dentários. **Journal of Esthetic and Restorative Dentistry**, v. 1, p. 171-177, 2025. DOI: https://doi.org/10.1111/jerd.13423.

SEYSSENS, L.; DE LAT, L.; COSYN, J. Implantação imediata com ou sem enxerto de tecido conjuntivo: uma revisão sistemática e meta-análise. **Journal of Clinical Periodontology**, v. 48, n. 2, p. 284-301, 2021. DOI: https://doi.org/10.1111/jcpe.13397.

STEFANINI, M. *et al.* As técnicas de aumento de tecido mole proporcionam condições peri-implantares eficazes e adequadas a médio e longo prazo? Uma revisão sistemática. **Clinical Oral Implants Research**, v. 34, supl. 26, p. 28-42, 2023. DOI: https://doi.org/10.1111/clr.14150.

TAVELLI, L. *et al.* Técnica de retalhos avançados coronalmente versus técnica de túnel para o tratamento de deiscências de tecido mole peri-implantar com enxerto de tecido conjuntivo: um ensaio clínico planejado e controlado. **Journal of Clinical Periodontology**, v. 50, n. 7, p. 980-995, 2023. DOI: https://doi.org/10.1111/jcpe.13806.

TAVELLI, L. *et al.* Estabilidade a longo prazo de procedimentos de aumento de tecido mole em locais de implante. **Periodontology 2000**, 2025. DOI: https://doi.org/10.1111/prd.70016. Publicação eletrônica antes da impressão.

TAVELLI, L. *et al.* Traçando a evolução da cobertura radicular: marcos clínicos que levam a uma era minimamente invasiva. **Journal of Periodontology**, 2026. DOI: https://doi.org/10.1002/jper.70044. Publicação eletrônica antes da impressão.

VALLES, C. *et al.* Eficácia dos procedimentos de aumento de tecido mole no espessamento do tecido ao redor de implantes dentários: uma revisão sistemática e meta-análise. **Clinical Oral Implants Research**, v. 33, supl. 23, p. 72-99, 2022. DOI: https://doi.org/10.1111/clr.13920.

VIEIRA, F. E. **Implante imediatamente em área estética: uma revisão de literatura**. 2015. Trabalho de Conclusão de Curso (Graduação em Odontologia) – Universidade Federal de Santa Catarina, Florianópolis, 2015. Disponível em: https://repositorio.ufsc.br/handle/123456789/133524. Acesso em: 1 mar. 2026.

WU, X. Y. *et al.* Intervenções cirúrgicas para colocação de implantes na maxila anterior: uma revisão sistemática de escopo com mapeamento de evidências. **Clinical Oral Implants Research**, v. 34, n. 1, p. 1-12, 2023. DOI: https://doi.org/10.1111/clr.14013.

ZABALEGUI, I. *et al.* Tratamento de recessões gengivais múltiplas adjacentes com enxerto de tecido conjuntivo subepitelial em túnel: um relato clínico. **The International Journal of Periodontics & Restorative Dentistry**, v. 19, n. 2, p. 199-206, 1999.

ZUHR, O. *et al.* Cirurgia sem incisão da papila: procedimentos de retalhos em túnel na cirurgia plástica periodontal e de implantes. **Periodontology 2000**, v. 77, n. 1, p. 123-149, 2018. DOI: https://doi.org/10.1111/prd.12214.